

**Cirugía del Glaucoma mediante
esclerectomía profunda no perforante
con implante supraciliar:**

*Resultados a 24 meses,
factores asociados a la eficacia y
estudio mediante Biomicroscopía ultrasónica*

Jordi Loscos Arenas

Tesis doctoral

Cirurgía del glaucoma mediante esclerectomía profunda no perforante con implante supraciliar: resultados a 24 meses, factores asociados a la eficacia y estudio mediante Biomicroscopía ultrasónica

AUTOR

Jordi Loscos Arenas

DIRECTORES

Dr. Julio de la Cámara Hermoso
Dr. Xavier Valldeperas Belmonte

Departament de Cirurgia
Universitat Autònoma de Barcelona
2012-2013

A mi Padre

*Recordaré siempre
el sabor del agua salada que baña mi infancia
en tu inmensa presencia,
y como tras las noches más ventosas
amanecen los cielos más azules.*

Agradecimientos

Al Dr. Julio de la Cámara, por «adoptarme», incorporarme a su equipo, creer en mí, tutelarme y contagiarme la pasión como elemento indispensable de la práctica clínica.

Al Dr. Xavier Valldeperas, por su amistad, su inmensa capacidad docente y estar siempre disponible, tanto en los buenos como en los malos momentos. Esta tesis, sin su ayuda y dedicación, no hubiera sido posible.

A la Dra. M^a Angels Parera, por acompañarme incondicionalmente durante todo este camino.

Al Dr. Gonzalo Muñoz, por abrir nuevos horizontes en el tratamiento quirúrgico del glaucoma.

A Klaus Langohr, por su paciencia y ayuda en todo el análisis estadístico.

Al Dr. Miquel Domingo, por estimularme a iniciar este trabajo y ser parte fundamental en la elaboración de la base de datos.

Al Dr. Gustavo Tapia por tener siempre un microscopio disponible para mí.

A Enrique Pfeiffer, por compartir conmigo todos sus conocimientos en Bio-microscopía ultrasónica.

A Jordi Castellví, por su inestimable ayuda en los modelos matemáticos.

A los compañeros del Servicio de Oftalmología «Germans Trias i Pujol», por crear un ambiente de trabajo único, indispensable para crecer profesionalmente.

A los residentes del Servicio de Oftalmología «Germans Trias i Pujol» por, la contagiosa ilusión que cada día nos aportan.

Y sobre todo a mi Madre, a la Nona, a Francisco, Guillermo y a Javier, a mis amigos, a Marta y Andrea y muy especialmente a Vicky y a mis hijos Irene y Jordi, por su inmensa generosidad al renunciar a todo el tiempo que esta tesis les ha robado.

Acrónimos

AV: Agudeza Visual

BAK: Cloruro de Benzalconio

BMU: Biomicroscopía ultrasónica

Col: Colirio

CV: Campo Visual

DC: Desprendimiento de Coroides

DEC: Defecto Epitelial Corneal

DS: Desviación Estandar

DSAEK: Descemet's Stripping Automatic Endothelial Keratoplasty

EMC: Edema Macular Cistoide

EPOC: Enfermedad Pulmonar Obstructiva Crónica

EPNP: Esclerectomía Profunda no Perforante

FO: Fondo de Ojo

GAC: Glaucoma de Ángulo Cerrado

GNT: Glaucoma Normotensivo

GP: Goniopuntura

GPAA: Glaucoma Primario de Ángulo Abierto

GPIGM: Glaucoma Pigmentario

GPSX: Glaucoma Pseudoexfoliativo

HEMA: Hidroxietilmetacrilato

HTO: Hipertensión Ocular

IAC: Inhibidores de la Anhidrasa Carbónica

IQ: Intervención Quirúrgica

MBTD: Membrana Trabeculodescemética

mgr: Miligramo

MHz: Megahercio

mJ: Milijoule

ml: Mililitro

mm: Milímetro

MMC: Mitomicina C

mmHg: Milímetros de Mercurio

mPas: Megapascales

mS: Milisegundos

MYOC: Myocilina

mW: Miliwatios

NaHa: Hialuronato de Sodio

µg: Microgramo

µ: Micra

NdYAG: Neodymium-Doped Yttrium Aluminium Garnet

NO: Nervio Óptico

OCT: Tomografía Óptica de Coherencia

OCT-SA: Tomografía Óptica de Coherencia de Segmento Anterior

PG: Prostaglandina

PIO: Presión Intraocular

PMMA: Polimetilmetacrilato

r: Coeficiente de Correlación de Pearson

SAP: Sinequia Anterior Periférica

SCE: Sensación de cuerpo extraño

SD: Síndrome

TA: Tensión Arterial

5FU: 5-Fluoracilo

Índice

1. Justificación	15
2. Hipótesis	17
3. Objetivos	19
4. Introducción	21
Definición de glaucoma	21
Genética del Glaucoma	23
Vías de drenaje del humor acuoso	23
Epidemiología del glaucoma	26
Costes de la enfermedad glaucomatosa	28
Efectos secundarios de la medicación antiglaucomatosa	30
Beta bloqueantes	31
Agonistas adrenérgicos	32
Análogos de las prostaglandinas	33
Agonistas colinérgicos	34
Conservantes	35
Cloruro de Benzalconio	35
Polyquad®	36
¿Cuándo intervenir un glaucoma?	36
Historia de la cirugía filtrante	37
Esclerectomía profunda no perforante (EPNP)	42
Goniopuntura	44
Implantes en cirugía no perforante	44
Aquaflow®	46
SK gel®	47
Esnoper V-2000®	48
T-Flux®	49
Healaflo®	49
Otros implantes	50
Nuevas opciones quirúrgicas	50
Cirugía supraciliar	52
SOLX Gold Shunt®	52
Cy Pass®	53
Transciliar Fugo Blade®	53

Otras técnicas quirúrgicas	54
Viscocalostomía	54
Canaloplastia	54
ExPress®	55
I Stent®	56
Trabectome®	56
Biomicroscopía ultrasónica en el glaucoma	57
5. Material y métodos	59
Características de la muestra	59
Criterios de inclusión	60
Aspectos éticos	61
Cirugía de la EPNP con implante supraciliar	61
Valoración Preoperatoria	61
Anestesia	61
Técnica quirúrgica	62
Manejo postoperatorio	65
Goniotomía e Iridoplastia	65
Exploración mediante Biomicroscopía ultrasónica	67
Características del material	70
Optotipos de Agudeza Visual	70
Tonómetro	70
Paquímetro corneal	70
Campímetro	70
Biómetro	70
Tomografía de coherencia óptica (OCT)	71
Ultrabiomicroscopio Vumax® 35/50	71
Láser	72
Lentes de Goniotomía / Iridoplastia	72
Material Fungible	72
Bisturís	72
Suturas	73
Implante ESNOPER® V-2000	73
Histopatología del implante ESNOPER® explantado	74
Protocolo de seguimiento	75
Criterios de éxito	75
Definición de complicaciones	76
Análisis estadístico	80
6. Resultados	83
Descripción de los resultados de la muestra	83
Descripción del éxito a las 24 horas, al mes, a los 12, 18 y 24 meses	83
Complicaciones de la técnica quirúrgica	84

Complicaciones intraoperatorias	84
Complicaciones postoperatorias precoces	84
Complicaciones postoperatorias tardías	85
Complicaciones relacionadas con la ampolla	86
Complicaciones relacionadas con la Goniopuntura	86
Eficacia de la técnica quirúrgica	86
Presión intraocular pre y postoperatoria	86
Goniopuntura	87
Necesidad de tratamiento en pacientes intervenidos	89
Análisis de la Agudeza Visual pre y postoperatoria	91
Factores asociados a la eficacia	93
Presión intraocular a las 24 horas	93
Edad	95
Complicaciones en cualquier parte del proceso	95
Seidel	95
Hiphema	98
Paquimetría corneal	99
Longitud axial	101
Estudio mediante Biomicroscopía ultrasónica	101
Grosor de la MBTD	104
Longitud de la MBTD	104
Altura del lago intraescleral	104
Diámetro vertical del lago intraescleral	105
Diámetro horizontal del lago intraescleral	106
Volumen del lago intraescleral	106
Presencia de ampolla conjuntival	106
Presencia de vacío supraciliar	108
7. Discusión	111
Resultados tensionales y necesidad de tratamiento	111
Goniopuntura	114
Complicaciones	118
Complicaciones intraoperatorias	118
Complicaciones postoperatorias precoces	118
Complicaciones postoperatorias tardías	121
Complicaciones de la goniopuntura	123
Complicaciones relacionadas con la ampolla	125
Relación entre la presión intraocular a las 24 horas y el éxito	126
Relación entre la presión intraocular y la edad	127
Relación entre la presión intraocular y la paquimetría corneal	127
Relación entre la presión intraocular y la longitud axial	129

Relación entre presión intraocular y los hallazgos mediante Biomicroscopía ultrasónica	129
8. Conclusiones	137
Bibliografía	139

1. Justificación

El glaucoma es una neuropatía óptica progresiva en la cual la presión intraocular (PIO) elevada juega un papel muy importante pero no el único. Son dos los vectores fundamentales de la enfermedad: la vulnerabilidad papilar y la disfunción trabecular, de manera que a niveles altos de presión intraocular el vector predominante es la disfunción trabecular y cuando la neuropatía existe en el contexto de una de una presión intraocular normal, el vector principal de la enfermedad es la vulnerabilidad papilar. El curso de la enfermedad es crónico y el único tratamiento que hasta la fecha se ha demostrado efectivo es la disminución de la PIO, ya sea mediante tratamiento médico o quirúrgico. La naturaleza de la enfermedad es progresiva por lo que generalmente con los años, para obtener un buen control tensional, hay que aumentar el número de fármacos, e incluso, en muchas ocasiones plantear el tratamiento quirúrgico.

Esta enfermedad afecta a todos los grupos de edad pero principalmente a los de edades avanzadas. Alrededor de 60 millones de personas en el mundo padecen esta enfermedad y su incidencia aumentará en la próxima década debido al progresivo envejecimiento de la población. La morbilidad de la enfermedad es muy alta y existen 8 millones de ciegos irreversibles.¹ Los efectos secundarios de la medicación son muy importantes y los síntomas de la enfermedad muy invalidantes. La pérdida de visión periférica, de la profundidad de campo, la alteración en la sensibilidad al contraste que acompañan a la enfermedad se han asociado a un mayor riesgo de caídas, de accidentes de tráfico y de disminución en los índices de calidad de vida.^{2,3}

El coste económico de la enfermedad es imposible de conocer, por ser imposible de cuantificar. Aunque podamos computar los costes directos de la medicación o de la cirugía también hay que tener en cuenta los indirectos derivados de las visitas de seguimiento, de los efectos secundarios de la medicación, el impacto de la enfermedad en las actividades diarias relacionadas con la visión y de la ceguera que ocasiona.⁴

La medicación tópica es la primera opción de tratamiento en la mayoría de los casos siendo los betabloqueante tópicos y los análogos de las prostaglandinas fármacos de primera línea. Los primeros actúan disminuyendo la producción de humor acuoso y los segundos aumentando su facilidad de salida. Con los años la monoterapia se muestra insuficiente y casi un 40% de los pacientes precisan de dos o más medicaciones a los 5 años de tratamiento.⁵ En muchos pacientes

sin embargo, la medicación tópica no siempre consigue disminuir la PIO suficientemente, o no está exenta de efectos secundarios que contraindican su uso, básicamente los betabloqueantes a nivel sistémico y los análogos de las prostaglandinas a nivel local. Es en estos casos cuando la cirugía antiglaucomatosa está especialmente indicada.

El escenario del tratamiento del glaucoma ha cambiado en los últimos años. La trabeculectomía y los dispositivos de drenaje son, hasta la fecha, el «gold standard» de la cirugía antiglaucomatosa y han demostrado probadamente su eficacia. Sin embargo sus potenciales complicaciones retrasan su indicación por lo que el desafío actual es desarrollar técnicas quirúrgicas alternativas con efecto hipotensor similar y menores tasas de complicaciones que permitan indicar antes la cirugía.⁶

La Esclerectomía Profunda no Perforante (EPNP) presenta una menor tasa de complicaciones pero menor efecto hipotensor que la trabeculectomía.⁷⁻¹³ Sin embargo la cirugía no perforante es una cirugía en evolución que continúa buscando mantener esta baja tasa de complicaciones aumentando su efecto hipotensor con nuevos implantes o con modificaciones de la técnica original, actuando además sobre el espacio supraciliar, como la propuesta por Muñoz, utilizando un implante de T-Flux® y que da pie a este trabajo.¹⁴

Parte del humor acuoso abandona la cámara anterior por la vía uveoescleral. En estudios con modelos de experimentación animal (primates), se ha podido determinar que su valor aproximado es de un 40%. En humanos, su funcionamiento no es aún bien entendido y su determinación, se basa en estimaciones indirectas, se considera que está alrededor de un 10-20% pero puede alcanzar el 40 % en individuos jóvenes.¹⁵ Según trabajos recientes además de por la edad, el flujo uveoescleral puede estar influenciado también por la taquimetría corneal y la longitud axial.¹⁶⁻¹⁹

La EPNP con implante de hema supraciliar pretende, conceptualmente, mejorar ambas vías de drenaje de humor acuoso: la vía trabecular y la vía uveoescleral, lo que añadiría un plus de eficacia a la técnica. La Biomicroscopía ultrasónica es una herramienta muy útil para entender el funcionamiento de la cirugía del glaucoma²⁰⁻²² y, aunque se han reportado muchos estudios de la cirugía no penetrante convencional incluso con implantes de Hema²³, no hay referencias en la literatura con implantes de localización supraciliar.

Esta tesis pretende demostrar la efectividad y la seguridad de la técnica supraciliar cuando se utiliza el implante de Hema, avanzar en el conocimiento del funcionamiento de la vía uveoescleral y comprobar si es algo más que una prometedora alternativa a la cirugía convencional del glaucoma.

2. Hipótesis

La Esclerectomía Profunda no Perforante (EPNP) con implante supraciliar es efectiva para controlar la presión intraocular con una baja tasa de complicaciones y disminuye la necesidad de tratamiento en pacientes afectados de glaucoma de ángulo abierto primario o secundario. Además la EPNP con implante supraciliar, al igual que la EPNP con implante intraescleral, presenta unas complicaciones intraoperatorias y postoperatorias poco frecuentes.

La presión intraocular a las 24 horas de la intervención, la edad, la paquimetría y la longitud axial, son factores asociados a la eficacia de la técnica quirúrgica. A su vez existen factores asociados a la eficacia, detectables mediante Biomicroscopía ultrasónica, como son la presencia de ampolla conjuntival, la altura, el diámetro vertical y horizontal, el volumen del lago intraescleral, el grosor, la longitud de la membrana trabeculodescemética y la presencia de vacío supraciliar.

3. Objetivos

1. Demostrar que la Esclerectomía Profunda no Perforante (EPNP) con implante supraciliar, es una técnica quirúrgica que provoca un descenso tensional significativo a los 12, 18 y 24 meses.
2. Demostrar que la EPNP con implante supraciliar disminuye significativamente la necesidad de tratamiento hipotensor tópico a los 12, 18 y 24 meses.
3. Describir las complicaciones asociadas a la técnica de la EPNP con implante supraciliar.
4. Determinar si son factores asociados a la eficacia de la técnica, a los 12 meses y a los 24 meses de la intervención:
 - Presión intraocular a las 24 horas de la intervención.
 - Edad.
 - Complicaciones en cualquier parte del proceso.
 - Paquimetría corneal.
 - Longitud axial ocular.
5. Determinar si los siguientes parámetros medidos mediante Biomicroscopía ultrasónica están asociados a la eficacia de la técnica quirúrgica a los 24 meses de la intervención:
 - Grosor y longitud de la membrana trabeculodescemética.
 - Altura del lago intraescleral.
 - Diámetro horizontal y vertical del lago intraescleral.
 - Volumen del lago intraescleral.
 - Presencia de ampolla conjuntival y vacío supraciliar.

4. Introducción

Definición de glaucoma

El glaucoma es una neuropatía óptica adquirida, derivada de varios factores de riesgo, entre ellos el aumento de presión intraocular (PIO), que produce un daño irreversible en el nervio óptico y en las fibras retinianas. Cuando este daño es significativo se traduce en una pérdida progresiva y permanente del campo visual y sin tratamiento evoluciona a la ceguera. La PIO elevada es un factor de riesgo muy importante aunque no indispensable para el desarrollo de la enfermedad pues se han observado ojos indemnes a una PIO relativamente elevada, así como desarrollo de daño glaucomatoso en ojos con una PIO baja-normal.²⁴ La detección precoz es importantísima porque la instauración de tratamiento y un control exhaustivo pueden retrasar o estabilizar la progresión de la enfermedad.

La esencia del glaucoma es una pérdida de axones de las células ganglionares de la retina. Este proceso se traduce en unas características específicas a nivel del nervio óptico que no existen en otras neuropatías ópticas. La excavación aumentada de la papila a expensas del adelgazamiento del anillo neuroretiniano, la atrofia peripapilar, las hemorragias a nivel del disco óptico, el estrechamiento de las arteriolas peripapilares, las alteraciones en la lamina cribosa, son signos muy sugestivos y, para clínicos especializados, tienen una rentabilidad superior a sofisticadas pruebas diagnósticas.

Cualquier forma de clasificación es arbitraria, por lo que todas las enfermedades pueden clasificarse de varias maneras, pero ninguna de ellas constituye una representación precisa de la fisiopatología subyacente. La clasificación del glaucoma intenta considerar de manera conjunta varios tipos de glaucoma que puedan presentar un tratamiento común. La más simple y difundida tiene en cuenta la anatomía del ángulo camerular, clasificándolo en ángulo abierto o de ángulo cerrado en función del grado de abertura del mismo. También podemos clasificarlo como glaucoma primario o secundario en función de los tejidos primariamente afectados o como glaucomas secundarios a trastornos del iris o del cristalino. En función de la edad de presentación hablamos de glaucoma congénito, cuando debuta antes de los tres años. El glaucoma congénito, presenta unas características clínicas específicas, como son el bupftalmos y las estrías de Haab, dado que a esa edad, el ojo puede crecer secundario al aumento de la PIO. Entre los 3 y los 40 años los signos

clínicos que va a presentar la enfermedad son similares y hablamos de glaucoma juvenil y a partir de los 40 de glaucoma del adulto (Tabla 4.1).²⁵

El glaucoma primario de ángulo abierto (GPAA) es el de mayor prevalencia en el mundo occidental y representa el 74%.²⁵ El curso es crónico y el aumento de PIO es secundario a una disfunción del trabéculo que es incapaz de mantener un correcto drenaje del humor acuoso.

El glaucoma de ángulo cerrado (GPAC) lo padece el 10% de la población, siendo mucho más frecuente en asiáticos.²⁵ Es debido fundamentalmente a un desplazamiento anterior del iris, que llega a aposicionarse sobre el trabéculo, provocando el cierre del ángulo camerular. Aunque normalmente existe un pequeño espacio para la circulación del humor acuoso, en ocasiones el cierre es completo y la presentación aguda, aunque también puede hacerlo de manera intermitente o crónica.

Los glaucomas secundarios obedecen tanto a mecanismos de ángulo abierto como de ángulo cerrado y tienen lugar como consecuencia de otros procesos identificables, que en muchas ocasiones han de ser también tratados. Dentro de este grupo encontramos el glaucoma pigmentario y el pseudoexfoliativo. En el

Tabla 4.1: Clasificación del Glaucoma. *Alward W. Glaucoma: Los requisitos en oftalmología. Ed. Harcourt. Madrid 2001*

Glaucoma del Desarrollo	Edema del cuerpo ciliar
Glaucoma congénito primario	Distrofia endotelial de Fuchs
Sd. de Axenfeld Rieger	Glaucomas con mecanismos de ángulo abierto y cerrado
Anomalía de Peters	Glaucoma inflamatorio
Aniridia	Iridociclitis heterocrómica de Fuchs
Facomatosis	Crisis Glaucomatociclítica
Glaucomas de angulo abierto	Síndrome de precipitación trabecular
Glaucoma primario de ángulo abierto	Glaucoma inducido por el cristalino
Glaucoma normotensivo	Facolítico
Hipertensión intraocular	Facomórfico
Glaucoma primario de angulo abierto juvenil	Partículas de cristalino
Síndrome de dispersión pigmentaria y glaucoma pigmentario	Facoanafilaxia
Síndrome Pseudoexfoliativo	Ectopia del cristalino
Glaucoma inducido por corticoides	Esferofaquia
Glaucoma inducido por aumento de la presión venosa episcleral	Glaucoma secundario a tumores o quistes
Glaucoma de ángulo cerrado	Glaucoma tras traumatismo o cirugía
Bloqueo pupilar	Inducido por sangre
Primario	De células fantasmas
Secundario	Recesión angular
Síndrome del Iris en meseta (Plateau)	Atrofia epitelial
Transtornos en la dirección del acuoso (Maligno)	Atrofia fibrosa
Angulo cerrado por sinequias	Cámara anterior plana
Neovasculares	Hemosiderosis
Síndrome iridocorneoendotelial	Quemaduras
Distrofia corneal polimorfa posterior	Iridosquiasis

primero la obstrucción es secundaria a la excesiva liberación de pigmento y en el segundo al depósito de una proteína fibrilar en todo el segmento anterior.

Los glaucomas congénitos o del desarrollo aparecen al nacer o poco después, y son consecuencia de un trastorno aislado en el desarrollo del ángulo o formando parte de una constelación de anomalías oculares y sistémicas.

Genética del Glaucoma

Existe gran variedad de patrones de herencia asociados al glaucoma. En el 13-25% de los casos de GPAA parecen estar implicados factores hereditarios.²⁶ En las formas autosómicas dominantes y recesivas, se ha observado cierta variación en la expresión clínica en familias diferentes y en el grado de penetrancia. En la regulación de la PIO y del flujo de salida intervienen muchos factores por lo que se considera que su herencia es multifactorial.²⁷

En los últimos años ha habido un enorme progreso en la búsqueda e identificación de los genes asociados al glaucoma. No obstante, aún no se han identificado todos los genes causantes de glaucoma o que podrían, en cualquier caso, contribuir a la severidad de la enfermedad.^{27,28} Hasta la actualidad, aunque se han reportado al menos 20 loci asociados a GPAA, sólo se han podido identificar 3 genes responsables: miocilina (MYOC)²⁹, optineurina (OPTN)³⁰ y «WD repeat domain 36» (WDR36)^{31,32} los cuales justifican menos de un 10% de los GPAA. Sólo un pequeño porcentaje de los GPAA siguen una herencia mendeliana y la mayor parte son consecuencia de un gran número de polimorfismos en varios genes.³³

Vías de drenaje del humor acuoso

Las vías de drenaje del humor acuoso son fundamentalmente la vía trabecular, o convencional y la vía uveoescleral. Existen cantidades prácticamente indetectables de humor acuoso que abandonan el ojo, a través de la interfase vítreoretiniana y también una última vía de drenaje muy secundaria y poco conocida que es a través de los vasos sanguíneos del iris, del cuerpo ciliar y la coroides hasta las venas vorticosas, conocida como eliminación uveovértice (Figura 4.1).

La vía de drenaje trabecular, también llamada convencional, es la responsable del 90% del drenaje, es presión dependiente y se activa con presiones más altas que la presión venosa episcleral. El trabéculo consta de tres capas y de dentro hacia fuera está formado por una capa uveal, una corneoescleral y una yuxtacanalicular. La capa uveal se extiende desde la propia raíz del iris hasta la línea de Schwalbe. Normalmente es incolora aunque en pacientes jóvenes puede verse como un velo que cubre el trabéculo. Es la más próxima al humor acuoso, y la

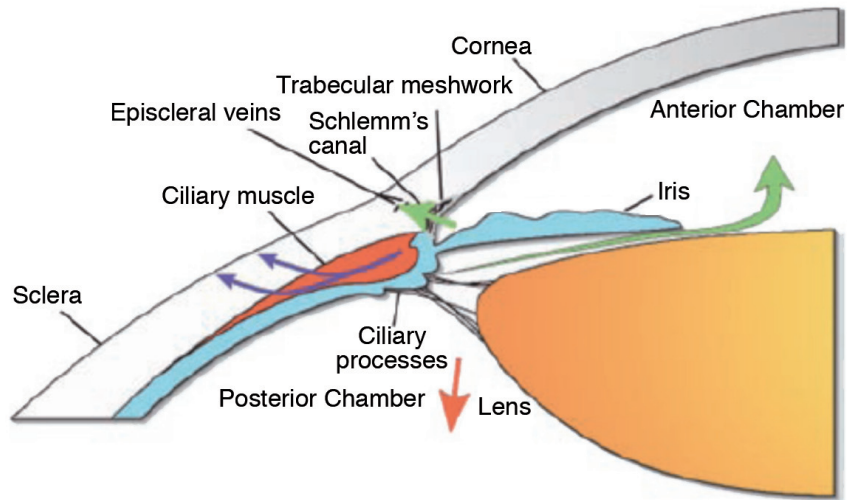


Figura 4.1: Circulación y drenaje del humor acuoso. *Choplin E Lundy D Atlas of Glaucoma, second edition. Ed Informa, 2007 UK.*

componen marcos de colágeno recubiertos de un endotelio con grandes poros, de $25\ \mu$ a $75\ \mu$, que apenas proporcionan resistencia al flujo de salida. La capa corneoescleral o trabéculo descemética se extiende desde el espolón escleral hasta la línea de Schwalbe, y la forman un conjunto de entre cinco y nueve láminas de colágeno cubiertos de endotelio perforadas por poros ovalados de entre $5\ \mu$ y $50\ \mu$ de diámetro y al igual que la capa uveal no presentan apenas resistencia al flujo de salida. La malla yuxtacanalicular es la última que el humor acuoso cruza antes del pasar al canal de Schlemm. La parte interna de la malla yuxtacanalicular esta formada por endotelio trabecular y la parte externa por endotelio del canal de Schlemm, existiendo entre ambas capas tejido conjuntivo. Es en este lugar donde existe la obstrucción al flujo de salida en los pacientes afectados de GPAA, glaucoma pigmentario y glaucoma pseudoexfoliativo (Figura 4.2).

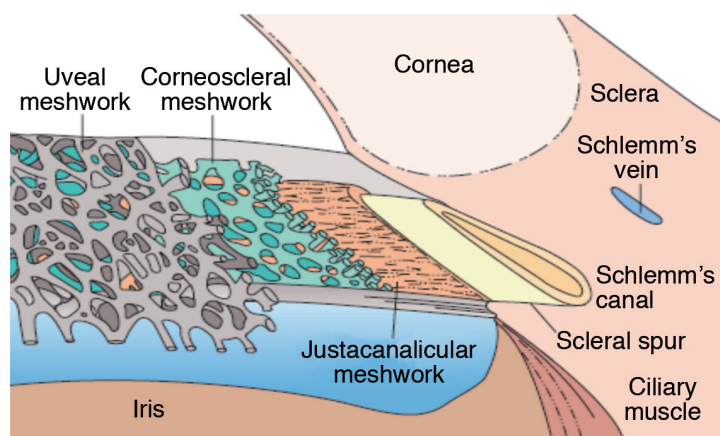


Figura 4.2: Anatomía de la malla trabecular. *Choplin E. Lundy D. Atlas of Glaucoma, second edition. Ed Informa, 2007 UK.*

El humor acuoso atraviesa primeramente el endotelio trabecular y, posteriormente, el endotelio del canal, mientras que las células endoteliales fagocitan el material extraño, que en función del pigmento que contengan dará lugar a ángulos hipo o hiperpigmentados. Estas células presentan fenómenos de autólisis y migran a través del endotelio trabecular al canal de Schlemm. Con los años esta población celular disminuye paralelamente al flujo de salida.

El canal de Schlemm (Figuras 4.3 y 4.4) es una estructura tubular, de forma oval, dispuesta circunferencialmente, con un lumen que oscila entre las 190 μ y 350 μ , anclada al sulcus escleral. En su parte externa, está perforado por 25-35 colectores del acuoso, que van a desembocar a los plexos venosos. En su porción trabecular existen vacuolas, a través de las cuales el humor acuoso atraviesa el canal. El canal no es una estructura rígida y dispone de unos pocos septos, que se locali-

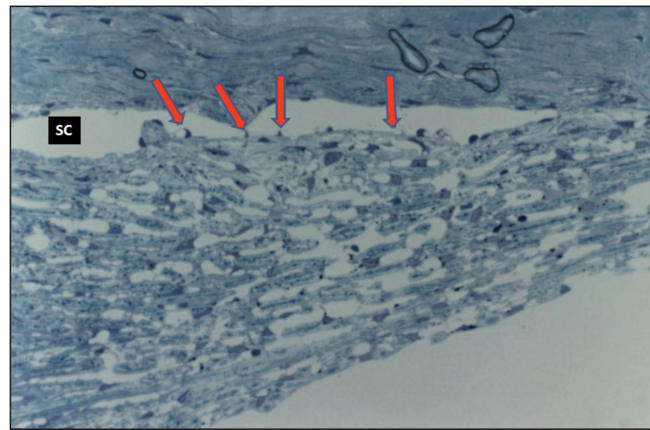


Figura 4.3: Malla trabecular y canal de Schlemm (SC) se observan las vacuolas (Flechas) que protuyen al interior del canal. *Morricon J, Pollack M.D Glaucoma Science and practice Ed Thieme, 2003 Hong Kong (Modificado).*

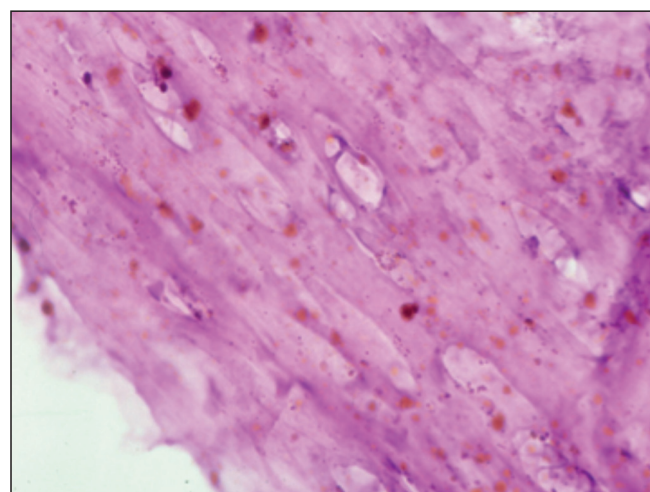


Figura 4.4: (Tinción Hematoxilina-Eosina x 400) Techo del Canal de Schlemm con pigmento, resecionado después de una esclerectomía profunda no perforante (*Cortesía Dra. M.A Parera*).

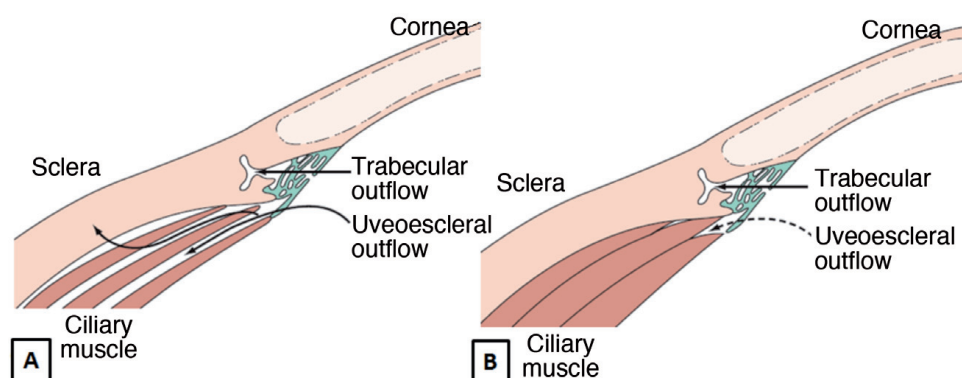


Figura 4.5: Músculo ciliar y su comportamiento respecto al flujo uveoescleral. A) Músculo relajado: El humor acuoso circula fácilmente entre las fibras musculares. B) Músculo longitudinal contracturado: La circulación a través de las fibras está dificultada. *Choplin E. Lundy D. Atlas of Glaucoma, Second edition. Ed Informa, 2007 UK.*

zan alrededor de los canales colectores para impedir su total colapso. A presiones más altas de 40 mmHg, el canal se colapsa y aumenta la resistencia al flujo de salida, excepto donde existen estos septos que aseguran un flujo de escape.

Los canales colectores drenan a las venas de acuoso que tienen un diámetro de 50 μ y su papel en la ruta de drenaje no es bien conocido apuntando algunos estudios experimentales que entre un 25-50% de la obstrucción al flujo de salida podría ser distal al canal de Schlemm y localizarse a este nivel.

La vía de drenaje uveoescleral es responsable del 10% al 30% del drenaje y es presión independiente siendo funcionante a presiones más bajas que la presión venosa episcleral. El humor acuoso fluye directamente a través del cuerpo ciliar y de la raíz del iris hacia el espacio supracoroideo. En esta ruta es fundamental la participación del músculo ciliar de manera que su relajación provoca un aumento del espacio entre sus haces musculares facilitándose el drenaje del humor acuoso. Desde aquí escapa directamente a través de la esclera al espacio episcleral (Figura 4.5).

Epidemiología del glaucoma

La prevalencia media del glaucoma en el mundo, es de 1.96% para el GPAA y de 0.69% para el GPAC, aunque es muy difícil determinarla exactamente¹ debido a la falta de criterios diagnósticos unánimes y que existen muchas zonas con estudios insuficientes (Figura 4.6). La prevalencia está sesgada, según los distintos estudios y rangos de edad que consideremos. En España, alrededor de medio millón de personas desconocen que lo padecen y la prevalencia de glaucoma es de 1.5-2% en la población mayor de 40 años, aumentando a partir de los 80, observándose una prevalencia de 1.6%-12.8%.^{34,35} Esta prevalencia es similar en el resto de Europa y EEUU.

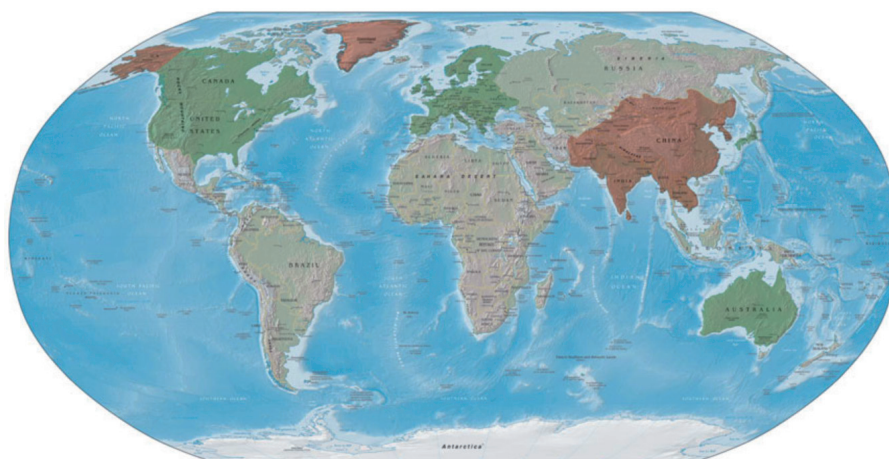

Figura 4.6: Distribución geográfica del Glaucoma de ángulo cerrado (Rojo) y Glaucoma primario de ángulo abierto (Verde). Las áreas no coloreadas son zonas con estudios insuficientes. Morrison J, Pollak I. *Glaucoma Science and practice*. Thieme Ed. New York 2003.

En números totales, en la actualidad existen 60.5 millones de personas afectas y se espera que alcance los 79.6 millones en el 2020¹ paralelo al aumento de la esperanza de vida. De éstas, entre el 3% y el 7%, en el mundo padecen ceguera bilateral, la mayoría de ellas en países en desarrollo donde la accesibilidad al diagnóstico y al tratamiento es casi imposible.³⁶⁻⁴⁰

El glaucoma es la principal causa de ceguera irreversible en el mundo. El 85% de las discapacidades visuales lo son por glaucoma y la ceguera bilateral está presente en 4.5 millones de personas con GPAA y 3.9 millones de personas con GPAC, y aumentará a 5.9 y a 5.3 millones de personas respectivamente en el año 2020. Estas cifras están basadas en las estimaciones de Foster⁴¹ que calcula una proporción de ceguera bilateral en el 10% de las personas con GPAA y en un 25% de las personas con GAC dada la mayor morbilidad de éste (Tabla 4.2).

Las mujeres constituyen el 55% de los GPAA y el 70% de GAC.⁴¹ Esto es debido a varios motivos. Por un lado, son el 51.5% de la población mundial y por otra parte, son más longevas y el glaucoma aumenta su incidencia con la edad.¹

Tabla 4.2: Incidencia de ceguera según el tipo de glaucoma.

	Prevalencia	Ciegos
GPAA	44.700.000 - 58.900.000	4.500.000 - 5.900.000
GPAC	15.730.000 - 20.700.000	3.900.000 - 5.300.000
Congénito	300.000	200.000
Secundario	2.700.000	?

GPAA: Glaucoma primario de ángulo abierto GPAC: Glaucoma primario de ángulo cerrado.

El GPAA es más frecuente en África, Europa y la India, que en la próxima década, superará a Europa en número de pacientes, al aumentar la proporción de personas mayores de 40 años. En África y la población afroamericana⁴², el glaucoma se manifiesta de manera más precoz y más agresiva y la mujer africana tiene el doble de discapacidad visual y ceguera que el hombre por lo que la prestación de servicios sanitarios a la mujer en estos países debe de ser una prioridad en los próximos años.⁴³

El diagnóstico precoz constituye una asignatura pendiente. En los países desarrollados sólo entre el 34% y el 50% de las personas que lo padecen están diagnosticados y en los países en vías de desarrollo, sólo entre un 8% y 10% son conscientes de su enfermedad.⁴³

Costes de la enfermedad glaucomatosa

La evaluación económica y los costes de una enfermedad son factores clave para la planificación sanitaria de un país. La incidencia del glaucoma avanza en paralelo al envejecimiento de la población y consecuentemente el gasto que la enfermedad ocasiona. Actualmente la esperanza de vida al nacer en España se sitúa en 81.2 años⁴⁴, siendo mayor para las mujeres (84.3) que para los hombres (78.2) con lo que unido a los precios de las nuevas medicaciones, los enfermos glaucomatosos serán consumidores importantes de los recursos sanitarios. Los nuevos medicamentos y las nuevas técnicas quirúrgicas deberán avalar su eficacia, no sólo en términos clínicos sino también económicos, por la gran repercusión económica y social que tendrá la enfermedad en el futuro. España en el 2040, doblará el porcentaje de los mayores de 60 años dentro de la población total, lo que significará que ese colectivo de beneficiarios pasará del 12.6 al 33.1% del Producto Interior Bruto.

Solamente en Inglaterra, durante el 2002, el glaucoma ocasionó un gasto de 300 millones de libras.⁴⁵ El coste de la medicación y de la cirugía se consideran responsables del coste directo de la enfermedad y ascienden a un 45% del total. Los indirectos fueron del 35% y son difíciles de cuantificar, pues corresponden a los derivados de los efectos secundarios de la medicación, la pérdida de efectividad del tratamiento, las pruebas de diagnóstico y seguimiento, y las visitas. Por último, los costes no médicos son el 20% del total y son debidos a los desplazamientos, las horas de trabajo perdidas por los pacientes y los acompañantes.

La mayoría de los estudios que comparan los costes de la medicación con el tratamiento quirúrgico del glaucoma, no hacen referencia ni a las nuevas medicaciones ni a las nuevas alternativas quirúrgicas y aun así concluyen que en términos estrictamente económicos, no es hasta el tercer año después de la intervención,

que la cirugía supera al tratamiento médico en términos de rentabilidad.⁴⁶ En pacientes, que precisan más de una medicación, practicar una trabeculoplastia o una intervención quirúrgica puede ser coste efectiva, pero no podemos ser ajenos a las hipotéticas complicaciones de las mismas.⁴⁷

El coste por día del tratamiento médico del glaucoma (Tabla 4.3) nos obliga a tener presente también criterios de coste-efectividad, a la hora de elegir un principio activo y debemos saber que ésta no se calcula exclusivamente en términos de potencia del medicamento.⁴⁸⁻⁵⁰ La reciente aparición de muchos genéricos no está contemplada en la tabla y, sin duda ha abaratado el manejo de la enfermedad, pero son retos del futuro aumentar la eficiencia del tratamiento mediante la detección precoz de la enfermedad, minimizar la progresión de la misma^{51,52}, disminuir los efectos secundarios de la medicación⁵³ y aumentar el cumplimiento del tratamiento por parte del paciente.⁵⁴

Tabla 4.3: Costes anuales y por día aproximados de la medicación antiglaucomatosa según Fiscella RG⁵⁴ y Vold SD.⁴⁸ Se incluye el Tafluprost (Saflutan®) y los costes de medicamentos genéricos (G) disponibles en España.

Fármaco	Coste por año (€)	Coste por día (€)
Timolol G.	150.81 / 133	0.41 / 0.36
Levobunolol G.	138	0.37
Betaxolol	370	1.01
Carteolol®	183	0.5
Cosopt® Timolol+Dorzolamida G.	697.42 / 470 279.2	1.910 / 1.28 0.76
Alphagan® Brimonidina G.	873.98 168.5	2.39 0.46
Betoptic®	657.24	1.8
Travatan®	427.69	1.16
Lumigan®	577.62 / 346.75	1.58 / 0.95
Xalacom®	198	0.54
Latanoprost G+Timolol G	198	0.54
Xalatan® Latanoprost G	135 135	0.37 0.37
Saflutan®	501.52	1.37
Azopt®	485.45 / 243	1.33 / 0.66
Trusopt® Dorzolamida G	383.25 / 288 118.21	1.05 / 0.78 0.323

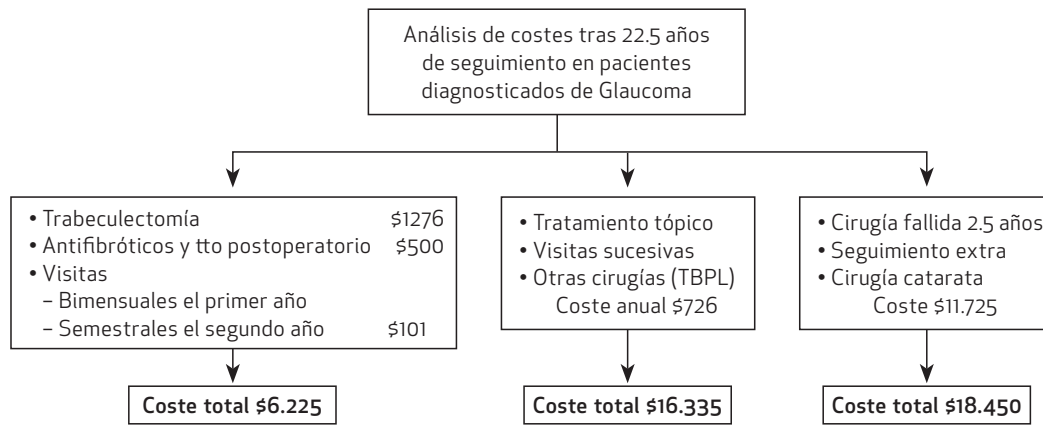


Figura 4.7: Costes del tratamiento antiglaucomatoso. *The Role of Surgical Intervention in Reducing Costs.* Clarke J, Trishal B, Khaw PT. *Glaucoma Today* 2011

Khaw⁵⁵ (Figura 4.7) estudia el coste económico del glaucoma en función del éxito quirúrgico, la medicación adicional necesaria, las visitas sucesivas y la operación de cataratas tras un seguimiento de 22.5 años. Una cirugía fallida (trabeculectomía) a los 22.5 años, con las visitas, la medicación, las pruebas necesarias y la cirugía de la catarata, cuesta alrededor de 18.450 \$. Los pacientes no intervenidos, pero que han precisado de visitas sucesivas tratamiento tópico, y/o trabeculoplastia están alrededor de 16.335 \$ mientras que las operaciones exitosas con baja tasa de complicaciones para las cuales se precisa exclusivamente un control semestral están alrededor de 6.725 \$. No existen sin embargo en la literatura referencias al coste de la Esclerectomía profunda no Perforante (EPNP), pero si bien es una cirugía que está encarecida por el uso de implantes, sus mínimas complicaciones postoperatorias, el no ser cataratógena y el poder indicarla precozmente, pueden representar una ventaja respecto al tratamiento tópico y a otras técnicas antiglaucomatosas en términos económicos.

Efectos secundarios de la medicación antiglaucomatosa

El tratamiento del glaucoma tiene como objetivo preservar la función visual disminuyendo la presión intraocular con la mínima repercusión en la calidad de vida del paciente. En la mayoría de los casos, la primera línea de tratamiento es la medicación tópica, ya sea en forma de monoterapia (Tabla 4.4) o en combinaciones fijas (Tabla 4.5).

La mayoría de las hipertensiones oculares y los glaucomas, se controlan en su fase inicial en régimen de monoterapia, aunque hay algunos que precisan en el momento de su diagnóstico de más de un tratamiento. Buscando la combinación adecuada y las sinergias y adición de los mecanismos de acción de los dife-

Tabla 4.4: Opciones disponibles en monoterapia

BetaBloqueantes	Timolol*, Levobunolol*, Carteolol, Betaxolol
IAC	Dorzolamida*, Brinzolamida, Acetazolamida (oral)
Análogos PGs	Latanoprost*, Travoprost, Bimatoprost, Tafluprost
Alfa-Agonistas	Brimonidina*, Apraclonidina, Clonidina, Dipivalilpinefrina

IAC: Inhibidores de la anhidrasa carbónica. PGs: Análogos de las prostaglandinas.

* Disponible en presentación genérica

Tabla 4.5: Opciones comerciales disponibles en combinación fija en España

Latanoprost +Timolol*	Xalacom®
Travoprost+ Timolol	Duotrav®
Bimatoprost +Timolol	Ganfort®
Brimonidina + Timolol*	Combigan®
Dorzolamida + Timolol*	Cosopt®
Brinzolamida + Timolol	Azarga®

* Disponible en presentación genérica

rentes principios activos, han aparecido las combinaciones fijas, que consiste en asociar fármacos antiglaucomatosos de mecanismo de acción diferente, en un mismo colirio. Las combinaciones fijas son la evolución natural de la monoterapia, ya que el 39.7% de los pacientes emplean 2 ó más medicaciones a los 5 años de tratamiento⁵⁶ y un 40% necesitan más de un principio activo para alcanzar una reducción del 20%.⁵⁷ Sin embargo, en glaucomas muy evolucionados, respuesta insuficiente, incumplimiento o intolerancia al tratamiento por sus efectos secundarios locales o sistémicos, la intervención quirúrgica puede convertirse en la única opción terapéutica (Tabla 4.6).

Beta bloqueantes

Los betabloqueantes son los fármacos más comúnmente utilizados para el tratamiento del glaucoma y aunque la mayoría de sus efectos secundarios son de tipo local los que comportan mayor riesgo son los debidos a su absorción sistémica. A nivel local los más frecuentes son picor, escozor, ojo rojo, sensación de cuerpo extraño y lagrimeo.⁵⁸⁻⁶¹ Se estima que entre un 2-10% de los pacientes sometidos a tratamiento con betabloqueantes tópicos, abandonan el tratamiento por la aparición de uno de estos efectos.⁶² Además pueden agravar la existencia de un ojo seco, sobre todo en pacientes con patología preexistente de la superficie ocular al potenciar una anestesia corneal inducida por estos fármacos.⁶³⁻⁶⁵ Se ha reportado que el tratamiento crónico induce cambios significativos

Tabla 4.6: Principales efectos secundarios locales y sistémicos de la medicación antiglaucomatosa y sus conservantes.

	Efectos Locales	Efectos Sistémicos
Beta Bloqueantes	Picor, escozor, ojo rojo, SCE, lagrimeo, blefaroconjuntivitis alérgica, visión borrosa	Hipotensión, bradicardia, broncoespasmo
Alfa agonistas	Hiperemia de rebote, blefaroconjuntivitis alérgica, EMC, retracción palpebral	HTA ,palpitaciones, arritmias, cefalea, sequedad de boca
IAC	Escozor, quemazón, queratitis, picor, SCE.	Nauseas, parestesias, angiedema, vértigo, cefalea, astenia
Parasimpático miméticos	Cefalea, queratoconjuntivitis, cefalea, desprendimiento de retina	Alteraciones gastrointestinales y respiratorias, sudoración, salivación, alteración motilidad esfínteres
Prostaglandinas	Defectos epiteliales, EMC, uveítis anterior, cambios coloración iris, crecimiento pestañas	Descenso capacidad respiratoria en pacientes con EPOC
Cloruro de Benzalconio	Alteraciones en la superficie ocular y malla trabecular, toxicidad retiniana, atrofia EPR (Inyectado en ratones)	
Polyquad®	Alteraciones en la superficie ocular	

SCE: Sensación de cuerpo extraño. EMC: Edema macular cistoide. EPR: Epitelio pigmentario de la retina EPOC: Enfermedad pulmonar obstructiva crónica. HTA: Hipertensión arterial. IAC:Inhibidores de la anhidrasa carbónica.

a nivel conjuntival, con un aumento de mediadores inflamatorios que condicionan el pronóstico de una eventual cirugía antiglaucomatosa al estimular un cierto grado de inflamación subclínica con cambios histológicos a nivel de epitelio y la sustancia propia.⁶⁶⁻⁶⁹

A nivel sistémico, aunque existen numerosos estudios que demuestran la seguridad de los betabloqueantes, éstos pueden asociarse a efectos secundarios importantes, como la bradicardia, la dificultad respiratoria, impotencia sexual o cambios en el estado de ánimo, que pueden ser erróneamente atribuidos a enfermedades sistémicas, a medicaciones concomitantes o a la edad. En ocasiones sus efectos secundarios como la hipotensión, asma, mareos, trastornos del sueño, depresión o náuseas pueden limitar su uso y en determinados pacientes, si existe una patología severa cardíaca o pulmonar su empleo está contraindicado.

Agonistas adrenérgicos

Anteriormente se habían utilizado la clonidina (Glaucostat®) y la dipivalilepinefrina (Diopine®), pero han caído en desuso por sus efectos secundarios. Actual-

mente el principio activo más utilizado es la Brimonidina (Alphagan®) de estructura similar a la clonidina y de alta selectividad por los receptores alfa-2. Sus efectos adversos más frecuentes son el blanqueamiento de la conjuntiva y la sequedad de boca que aparecen en un 30% de los pacientes.^{70,71} La conjuntivitis folicular (Figura 4.8) se presenta en un 10% de los pacientes⁷¹ y de no suspenderse el tratamiento puede acompañarse de pérdida de efectividad e incluso picos tensionales.⁷² Además la brimonidina puede favorecer la aparición de reacciones cruzadas con el timolol y la dorzolamida y si la reacción alérgica dura más de un año se han descrito casos de uveítis anterior granulomatosa asociada.⁷³

La acetazolamida oral (Edemox®) empezó a utilizarse hace 50 años y aunque es muy potente, la gran cantidad de efectos adversos limitan su utilidad. En la década de los 90 aparecieron los IAC de dispensación tópica, brinzolamida (Azopt®) y dorzolamida (Trusopt®), que presentan menos efectos secundarios que los orales pero también una menor potencia considerándose actualmente fármacos de segunda línea.

Análogos de las prostaglandinas

Son los fármacos de más reciente aparición y son considerados de primera elección pues presentan una potencia similar o incluso superior a los betabloqueantes y su posología es de una vez al día. La gran ventaja de este grupo de fármacos es su gran seguridad sistémica aunque se ha comprobado un leve descenso en la capacidad respiratoria de individuos tratados con latanoprost.⁷⁴ Sin embargo las reacciones locales pueden ser importantes, siendo el latanoprost el mejor tolerado. Al ser mediadores de la inflamación, pueden ser responsables de la aparición de procesos inflamatorios en la superficie ocular⁷⁵ y de estimular la

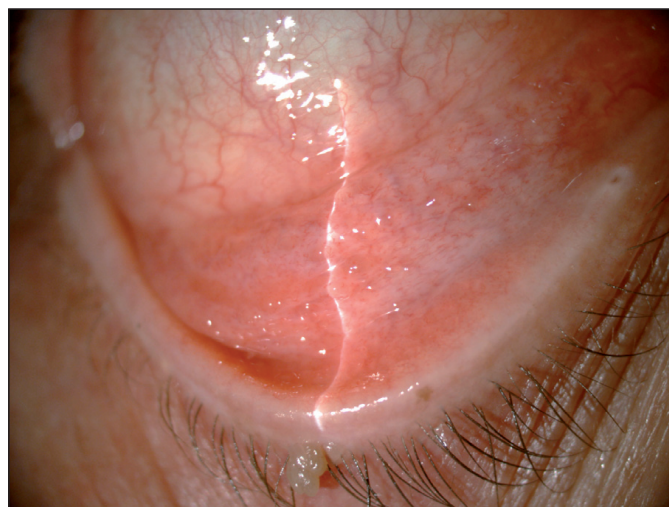

Figura 4.8: Conjuntivitis folicular en paciente tratado con brimonidina (Alphagan®).

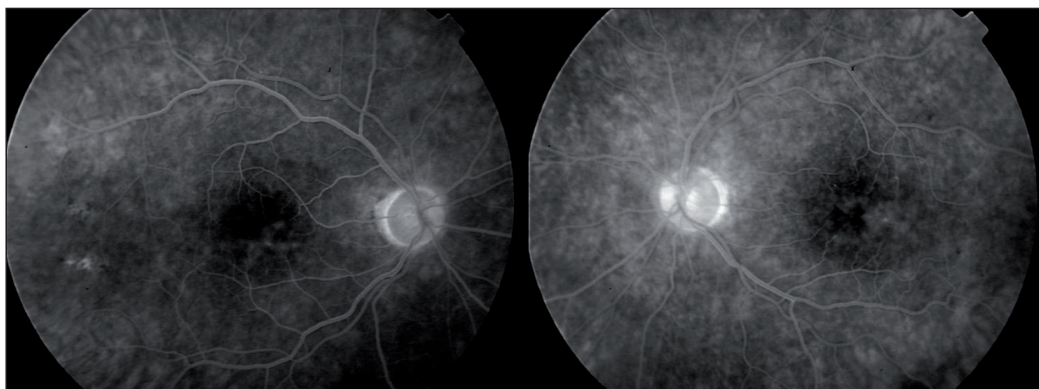


Figura 4.9: Angiografía Fluoresceínica: Edema macular bilateral en paciente tratado con latanoprost.

proliferación de los fibroblastos subconjuntivales, principales implicados en el fracaso de la cirugía filtrante. También se han relacionado con la aparición de queratitis epiteliales y recidivas de queratitis herpéticas, que no parece estar relacionada con el cloruro de benzalconio.⁷⁶⁻⁸¹ Se han descrito casos de uveítis anteriores en pacientes con antecedentes reciente de cirugía ocular y glaucomas uveíticos⁸²⁻⁸⁴ por lo que en principio debería limitarse su uso en estas ocasiones aunque trabajos más recientes lo consideran una alternativa segura.⁸⁵ La participación de las prostaglandinas en la alteración de la barrera hematorretiniana comporta que se las haya relacionado con la aparición de edema macular cistoide (EMC) que revierte al retirarlas^{86,87} (Figura 4.9). Aunque en la mayoría de casos reportados existía alguna condición de riesgo para la aparición de EMC en otros no, (Loscos J, Parera M.A, de la Cámara J, Bilateral Cystoid macular edema and latanoprost. Comunicación en panel presentada en IV International Glaucoma Symposium, Marzo 2003; Barcelona) por lo que se sospecha la existencia de un EMC subclínico en muchos pacientes y se recomienda la retirada de los análogos de las prostaglandinas previa intervención quirúrgica.^{88,89} La incidencia del aumento de la pigmentación del iris es muy variables según diferentes estudios⁹⁰, situándose entre un 5% y un 70% de la población tratada, siendo los individuos jóvenes los menos predispuestos a su desarrollo.⁹¹

Agonistas colinérgicos

Los agonistas colinérgicos actúan de dos maneras diferentes. De forma directa, mediante la estimulación de los receptores colinérgicos y de forma indirecta, inhibiendo la acción de la colinesterasa. En España, dentro de este grupo, sólo está disponible para su dispensación tópica, la pilocarpina al 1% o 2%. Sus efectos adversos son fundamentalmente a nivel local, siendo los más frecuentes la hiperemia, la reacción inflamatoria en la cámara anterior, la queratoconjuntivitis, pérdida de tono del músculo radial, cefalea frontal y aunque es controvertido, también se le

atribuye un aumento de riesgo de desprendimiento de retina. A nivel sistémico, por su efecto sobre los receptores muscarínicos de la musculatura lisa, a nivel del tracto digestivo puede provocar náuseas, vómitos y diarrea y a nivel respiratorio broncoespasmo y reducción de la capacidad vital. Puede alterar el tono y motilidad de los uréteres, vejiga y conductos biliares, aumentar la sudoración, la salivación y secreción bronquial. Mucho menos frecuentes son la bradicardia, la hipotensión, fatiga, irritabilidad, ataxia, delirio, confusiones y en última instancia coma.

Conservantes

En el glaucoma la medicación necesita emplearse de manera crónica para ser eficaz. El uso de conservantes es obligado en caso de las formulaciones multidosis ya que la contaminación bacteriana aparece con el empleo del envase durante dos semanas dos veces al día. Son muy pocos los medicamentos antiglaucomatosos que están disponible sin conservantes por lo que la mayoría de los pacientes padecen una alteración de la superficie ocular secundaria al tratamiento en la que en mayor o menor medida está implicado el conservante además del principio activo.

Cloruro de Benzalconio

El cloruro de benzalconio (BAK) es uno de los conservantes más utilizados en los colirios antiglaucomatosos. Es un tensioactivo que actúa sobre los microorganismos alterando la membrana celular y produciendo lisis del contenido del citoplasma. Las células de los mamíferos no pueden neutralizar los conservantes químicos así que el conservante se incorpora a la célula y da lugar al efecto tóxico. Aunque han ido apareciendo nuevas formulaciones sin él, (BAK-free) continúa estando presente en la mayoría de los tratamientos prescritos. En tratamientos prolongados, como es el caso del glaucoma, puede inducir numerosos efectos tóxicos a largo plazo, alterando la película lagrimal⁹², la conjuntiva y la córnea^{93,94} (Figura 4.10), la malla trabecular. También se ha documentado toxicidad

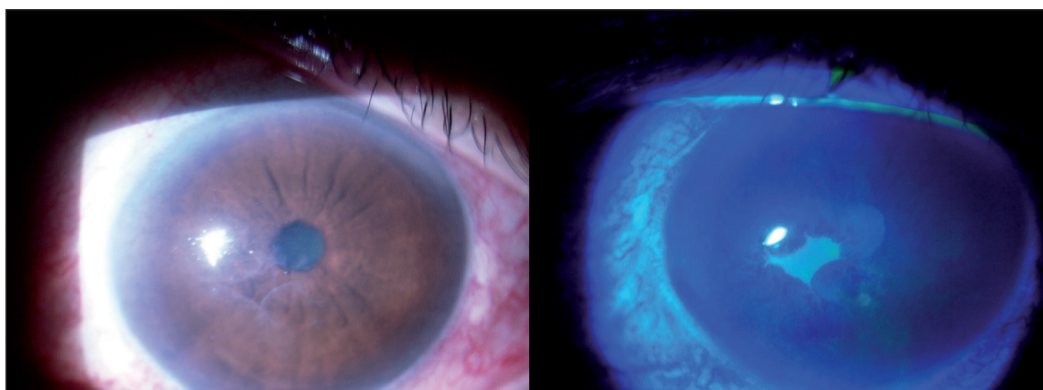


Figura 4.10: Defecto epitelial secundario al cloruro de benzalconio.

dad retiniana y atrofia del epitelio pigmentario de la retina con alteración de las pruebas electrofisiológicas en conejos tras la inyección conjuntival de maleato de timolol y BAK⁹⁵ e incluso también se ha postulado su posible relación con la aparición de cataratas.⁹⁶

Polyquad®

De reciente aparición, es un antimicrobiano con propiedades moleculares y químicas exclusivas que lo diferencian del BAK y que lo hacen menos dañina para las células de la superficie ocular de los mamíferos, habiéndose reportado una toxicidad significativamente menor en los productos conservados con Polyquad® frente a los BAK.⁹⁷

¿Cuándo intervenir un glaucoma?

El entorno social y económico que acompañan a la enfermedad, sea del tipo que sea, condiciona su manejo. Es por ello que esta pregunta en función del escenario que se plantee, tiene respuestas completamente diferentes. En los países en desarrollo, con recursos muy limitados, tanto diagnósticos como terapéuticos la «regla de oro» es siempre operar el mejor ojo y lo más pronto posible. Sin embargo, en los países desarrollados la pregunta tiene muchísimas más respuestas por el amplio abanico diagnóstico y terapéutico del que disponemos y hemos de tener en cuenta muchos factores antes de decidirnos por la opción correcta.

Sabemos que el tratamiento médico en un porcentaje importante de pacientes no es eficaz por, insuficiente, intolerable o incompatible. El tratamiento médico tiene además un coste económico muy elevado sobre todo desde la aparición de nuevos tratamientos tópicos y el incremento de la esperanza de vida. Además, muchos pacientes padecen también alteraciones sistémicas o locales que contraindican de manera absoluta o relativa la utilización de medicamentos tópicos ya sea por sus efectos locales o sistémicos.

Desde la irrupción de las prostaglandinas y las terapias combinadas los recursos terapéuticos son mayores pero por contra el tratamiento médico del glaucoma se ha convertido en una especie de alquimia moderna que en muchas ocasiones comporta el deterioro del campo visual antes de decidirse por el tratamiento quirúrgico.⁹⁸ Hay que tener en cuenta además que el tratamiento médico pierde eficacia con el tiempo y es un factor favorecedor del fracaso quirúrgico al estimular la fibrosis conjuntival, disminuir las células globet y aumento de las inflamatorias.⁶⁶⁻⁶⁹ (Figura 4.11)

El cumplimiento del tratamiento es otro problema añadido y según diferentes autores entre un 20-50% no siguen el tratamiento correctamente ya sea por su situación personal o por la propia medicación.^{99,100}

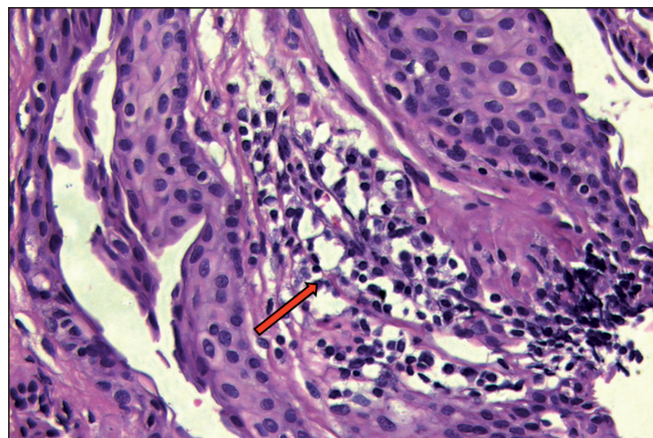


Figura 4.11: (Tinción Hematoxilina-Eosina x 400). Anatomía patológica conjuntival con presencia abundante de linfocitos (Flecha) en un paciente en tratamiento crónico antiglaucomatoso.

El «gold standard» de la cirugía glaucomatosa es la trabeculectomía, pero es una técnica no exenta de complicaciones potencialmente graves, por lo que en ocasiones se demora su indicación o se realiza conjuntamente con la facoemulsificación perdiendo eficacia. Algunos autores incluso, rechazan que la trabeculectomía sea realmente la mejor opción quirúrgica para el glaucoma frente a las nuevas técnicas.¹⁰¹

Aunque podría discutirse, es ampliamente aceptado que el tratamiento inicial del glaucoma es médico en la mayoría de los pacientes, pero la irrupción de nuevas técnicas quirúrgicas mínimamente invasivas, ha adelantado la indicación quirúrgica. Actualmente ya nadie duda que la EPNP es una alternativa real a la trabeculectomía y aunque no ofrece tan buenos resultados tensionales sí que presenta muchísimas menos complicaciones.⁸⁻¹⁰ Es precisamente las mínimas complicaciones que presenta lo que nos da la posibilidad de plantear la cirugía en estadios precoces de la enfermedad.¹¹⁻¹³

Actualmente ya disponemos de estudios concluyentes sobre la efectividad de la EPNP a largo plazo pero siguen proponiéndose nuevas técnicas que abogan por realizarla en planos muy profundos o con implantes supraciliares para potenciar aún más la vía uveoescleral y mejorar la tasa de éxito de la técnica quirúrgica.

Historia de la cirugía filtrante

La historia de la cirugía filtrante se divide en tres grandes periodos: la antigüedad, desde el año 400 AC hasta el 1600, donde la palabra glaucoma va a ser sinónimo de ceguera; la era premoderna, desde el 1600 hasta 1850, donde se van a definir los signos cardinales de la enfermedad y la era moderna, a partir de 1850, con la invención del oftalmoscopio y todos los adelantos posteriores que

nos ayudaran a entender esta enfermedad y desarrollar terapéuticas médicas y quirúrgicas.

En la antigüedad, en Roma y Grecia, la medicina hipocrática no diferenciaba entre glaucoma y cataratas y se limitaba a prescribir colirios mágicos para el mal de ojo en general. Celsio (25 AC -50 DC) y Galeno (131-210) son los primeros en diferenciarlas, considerando la catarata tratable y el glaucoma no. En el siglo X, en la Hispania Al-Andalusí, Maimonides (1135-1204), coetáneo de Averroes (1126-1198), es el primero en intuir un tratamiento quirúrgico, al proponer una paracentesis para eliminar el líquido excedente dentro del ojo, a modo de sangría. At-Tabari en el siglo X, seguido de Sams-ad-Din en el XIV, son los primeros en asociar PIO y glaucoma en el caso de una catarata hipermadura con glaucoma secundario, describiendo los signos característicos de la hipertensión ocular aguda: dolor hemicraneal, postración y vómitos. Con el ocaso del Islam, durante toda la edad media, los médicos europeos van a ser incapaces de crear un solo tratado que haga referencia al glaucoma hasta 1600, gracias a la herencia del renacimiento y el resurgimiento de las ciencias, el estudio y la erudición que comportan un interés renovado por la medicina. La observación de un grupo de pacientes que no responde a la cirugía de cataratas y con dolor y un globo ocular indurado posibilita, concretar las diferencias entre glaucoma y catarata.^{102,103} Como afirma el oftalmólogo francés Albert Terson: «La historia científica del glaucoma empieza el día en que las cataratas están en el lugar que les corresponde».¹⁰⁴

Richard Banister (1622) será el primero que afirme que el signo cardinal del glaucoma no es el color de la pupila, sino la induración del globo ocular. Posteriormente, otros autores en Europa, de manera independiente y simultánea, Demours (1762-1836) en Francia, Gutrier (1785-1856) en Inglaterra y Weller (1794-1854) en Alemania, llegarán a la misma conclusión. Así pues, a finales de 1850, queda definido el aumento de presión intraocular como signo cardinal de glaucoma. Sin embargo, se creía que está PIO, era debida a un mecanismo inflamatorio en el cual se implicaba la coroides.

En la era moderna, a partir de 1850, la invención del oftalmoscopio por parte de Von Helmholtz (1821-1894) permite a E. Jaeger (1818-1884) ser el primero en describir e ilustrar la papila glaucomatosa, aunque interpreta el defecto del anillo neuroretiniano papilar como un edema de la retina circundante al nervio óptico atrófico. Pocos meses más tarde Albrecht Von Graefe (1828-1870) (Figura 4.12) corrige su error y describe perfectamente la papila glaucomatosa y es el primero en proponer tratamientos quirúrgicos.¹⁰⁵ Empieza con una paracentesis, que enseguida abandonará, porque se da cuenta que recidiva en todos los casos, para pasar posteriormente a una iridectomía en sector. Sin embargo él se declara incapaz de explicar porqué en unos casos funciona y en otros no. Además, describe la ampolla como un defecto indeseable que encuentra en el 20% de los pacientes.




Figura 4.12: Albrecht Von Graefe (1828-1870).

No va a ser hasta la invención del gonioscopio por parte de Salzman (1862-1954) que vamos a poder diferenciar el ángulo abierto y el ángulo cerrado, entender el mecanismo del bloqueo pupilar y llegar a la conclusión que la iridectomía sólo solucionará los casos de glaucoma de ángulo cerrado. Además, las nuevas teorías de los mecanismos de hipertensión ocular propuestas por Bowman (1816-1892) y los avances en perimetría, con los estudios de Shiotz (1850-1927) y Bjerrum (1827-1892) permiten entender mejor la etiopatogenia de esta enfermedad y desarrollar técnicas quirúrgicas para tratarla.

Desde entonces empiezan a proponerse diferentes intervenciones y es Louis de Becker (1832-1906) el que va a considerarse el padre de la cirugía filtrante. Propone la «Esclerectomía anterior» y en un exceso de respeto a la figura de Von Graefe dice que esta técnica tan solo sirve como coadyuvante a la iridectomía en sector o en aquellos casos en que esté contraindicada.¹⁰⁶ Lagrange (1857-1928) propone la Esclerectomía asociada siempre a la iridectomía¹⁰⁷, y afirma que es la incisión escleral, y no la del iris, la responsable de la disminución de la PIO y que no es necesario hacer la iridectomía en sector, sino que se puede hacer de forma basal.

Entre 1905 y 1910 se van a proponer tres técnicas quirúrgicas que van a llegar casi sin modificar hasta la trabeculectomía. La primera de ellas es la «Iridencleisis»¹⁰⁸ de Holth (1863-1937). Tras una incisión paralela al limbo, en el borde posterior entramos en cámara anterior, se tracciona el iris posicionándolo en la herida, y se secciona por la mitad con el objetivo de conseguir una filtración facilitada por el iris encarcerado a modo de sedal. La observación o la sospecha que esta técnica provocaba una mayor incidencia de oftalmía simpática hizo que, aunque tuvo fervientes admiradores, fuera dejándose de lado poco a poco.

La segunda de ella es la «Ciclodíalisis» de Heine, (1870-1940) que propugnaba comunicar la cámara anterior con el espacio supracoroideo para que la red vascular favoreciera la reabsorción de humor acuoso.¹⁰⁹ Es el primero que, sin saberlo

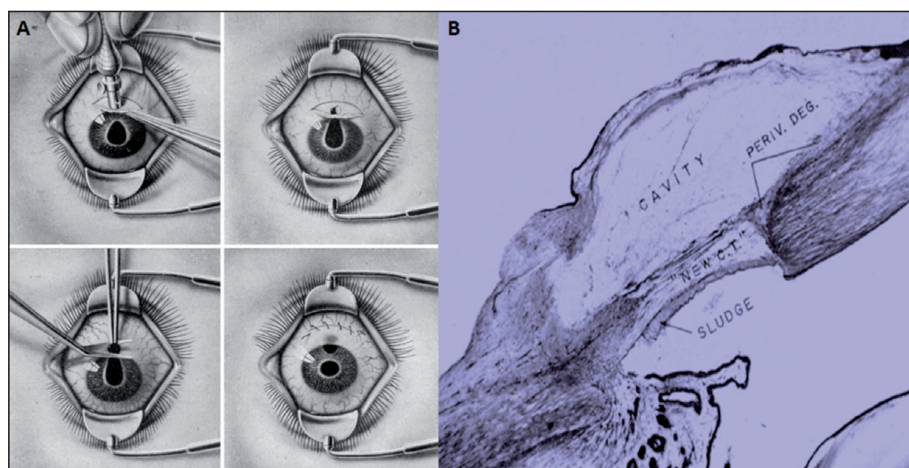


Figura 4.13: (A) Técnica Trepanación de Elliot. Arruga H. Cirugía ocular. Barcelona: Salvat Editores; 1946. (B) Anatomía patológica de la trepanación escleral. Duke Elder S. System of Ophthalmology (Vol XI) London: Henry Kimpton, 1969.

propone mejorar la vía de drenaje uveoescleral en el glaucoma. Sin embargo, los resultados impredecibles de esta técnica hicieron que fuera confinada casi exclusivamente a fáquicos o a cirugías combinadas, y hubo autores que empezaron a pensar en la posibilidad de ayudarse de materiales extraños al ojo para evitar que éstas se cerraran. Éste es el caso de Uribe Troncoso (1867-1959), quien implantaba unas placas de manganeso debajo del cuerpo ciliar, desde la herida escleral a la cámara anterior, que tardaban 15 o 20 días en desaparecer y provocaban una reacción crónica que imposibilitaba el cierre de la fístula. Sin embargo, el hecho que estuviera en contacto permanente con el cuerpo ciliar ocasionaba unos cuadros inflamatorios graves que obligó a abandonar esta técnica (Figura 4.22).

La tercera y la más popular de todas, fue la trepanación de Elliot (1864-1936) porque presentaba una curva de aprendizaje muy sencilla (Figura 4.13). Había varios trepanos disponibles, de entre un milímetro y medio o dos milímetros. Con él se realizaba una trepanación escleral, que en función del cirujano, estaba más o menos cerca de la córnea. Si el iris se prolapsaba se asociaba también una iridectomía a la trepanación. Fue una técnica que proporcionó unos resultados razonablemente buenos.¹¹⁰ La observación que al intervenir desprendimientos de retina y drenar cerca del limbo, los ojos de hipotonizaban, animó a otros cirujanos a proponer la «Ciclodiatermia», pero el alto número de ptisis que esta técnica provocó hizo que fuera abandonada aunque puede considerarse el primer proceso ciclodestructivo.

En 1958, H.G. Scheie, realiza modificaciones a la trepanación clásica de Elliot y propone la «trepanación escleral térmica» que pretende crear una fístula limbar, entrando en el ángulo de la cámara anterior y cauterizar el labio posterior de la herida, lo que provocaba una retracción de la misma y la creación de una fístula «no protegida», para posteriormente hacer una iridectomía.¹¹¹ Las compli-

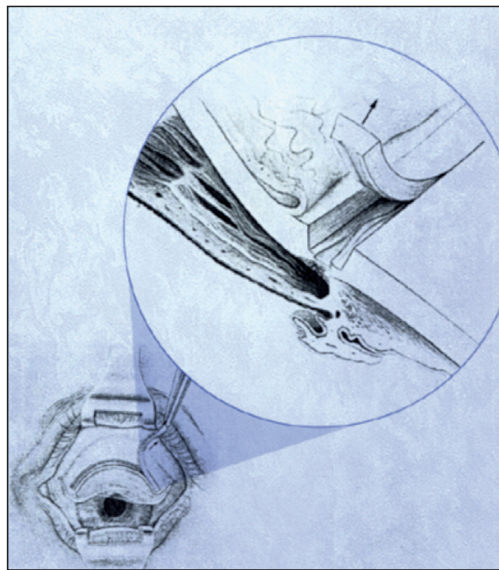


Figura 4.14: Sinusotomía: Externalización del Canal de Schlemm. (Krasnov MM Externalization of Schlemm's canal (Sinusotomy) in glaucoma. Br J Ophthal. 1968.)

caciones que comportaban estas fístulas abiertas, lleva a partir de los 60 a buscar intervenciones que permitiesen la formación de fístulas protegidas. La primera de ellas fue la «Trabeculotomía». Propuesta por Harms y Dannheim, en 1969¹¹², proponía un abordaje externo con una resección completa del trabéculo. Las modificaciones que posteriormente se han añadido a la técnica original, la han hecho llegar hasta nuestros días como alternativa a la goniotomía en caso de glaucoma congénito.

La trabeculectomía fue ideada por Sugar en 1961¹¹³ y modificada por Caines en 1968.^{114,115} Es la técnica de referencia de cualquier nuevo procedimiento quirúrgico y con la llegada de los antimetabolitos ha elevado su índice de éxitos pero también de sus complicaciones. Sin embargo, continúa siendo el «gold estándar» y todas las demás nuevas técnicas quirúrgicas deben mostrarse superiores a ella en términos de resultados y/o complicaciones.

En la misma línea de fístula protegida pero como una opción menos invasiva, Krasnov, en 1960, propone la «Sinusotomía» (Figura 4.14) que consiste en externalizar el canal de Schlemm, retirando la esclera suprayacente y posteriormente recubrirla con conjuntiva. Es la técnica precursora de la cirugía no perforante y, dados sus buenos resultados iniciales, se atreve a afirmar que «habrá que ir abandonando la cirugía fistulizante convencional excepto en casos excepcionales».¹¹⁶

Posteriormente Zimmermann¹¹⁷, en 1979, propuso, bajo la protección de un colgajo escleral, la exéresis de la pared interna de la porción yuxtacanalicular del canal de Schlemm. Kozlov¹¹⁸ introduce un cambio sustancial en la técnica, al ser el primero, que coloca un implante de colágeno debajo del tapete escleral para facilitar la salida del acuoso. En los años 90, Mermoud y Shaarawy son respon-

Tabla 4.7: Años de máxima popularidad de las técnicas quirúrgicas más difundidas.

Cirugía	Años
Trepanación	1909 - 1940
Iridencléisis	1940 - 1957
Esclerostomía térmica	1958 - 1968
Trabeculectomía	1968 - ?
Esclerectomía profunda no perforante	2000 - ?

sables de la gran difusión de la cirugía no perforante del glaucoma como actualmente la entendemos.¹⁰³ A partir de aquí existen pequeñas modificaciones propuestas por diferentes autores que buscan mejorar resultados, quedando aún por definir las ventajas que puedan proporcionar el tipo y la localización del implante.

Esclerectomía profunda no perforante (EPNP)

Pese a que la trabeculectomía es una técnica quirúrgica de efectividad contrastada, sus complicaciones retrasan en un gran número de casos su indicación. Muchos autores han añadido modificaciones personales buscando siempre mejorar los resultados y disminuir las complicaciones, pero aún así las complicaciones descritas en la literatura son potencialmente graves y la indicación quirúrgica es a expensas de una pérdida campimétrica importante.^{98,119}

La cirugía no perforante fue descrita originalmente en 1964 por Krasnov¹¹⁶ y Walker¹²⁰, pero la dificultad de la técnica, la escasez de medios disponibles y la aparición de la trabeculectomía impidieron que el procedimiento ganara popularidad. Es en las últimas décadas, paralelo al desarrollo tecnológico, que se ha ido imponiendo y alcanzando una gran difusión. Si bien es cierto que presenta una curva de aprendizaje más larga que la trabeculectomía, una vez superada esta fase, las complicaciones intra y postoperatorias son mínimas y su efectividad, si va asociada a la utilización de implantes, antimetabolitos y goniopuntura es similar a la trabeculectomía.^{7,12,121,122} Por otro lado, la complicación intraoperatoria más grave es la perforación de la membrana trabeculo descemética (MBTD) que convierte el procedimiento no perforante en una trabeculectomía y que sucede en un 30% de los casos según las series más largas durante la curva de aprendizaje y en un 3% una vez superada ésta.¹⁰³

La técnica quirúrgica de la EPNP persigue remover selectivamente la porción yuxtacanalicular del trabéculo, que es donde se localiza la mayor obstrucción al flujo de salida además de crear un lago intraescleral permanente, mantenido por

un implante que actúa como un reservorio de humor acuoso. Al no ser un procedimiento perforante comporta una tasa muy baja de complicaciones. La atalamia, el desprendimiento de coroides, el glaucoma maligno, la maculopatía hipotónica y las infecciones son extremadamente raras.¹⁰³

Las indicaciones y las contraindicaciones vienen dadas por el estado de las estructuras angulares, cuya indemnidad es capital a la hora de decidir en qué pacientes puede realizarse (Tabla 4.8). Las indicaciones son incluso mayores que la trabeculectomía tanto por la técnica propiamente como por su menor número de complicaciones. Está especialmente indicada en el glaucoma de ángulo abierto, primario o secundario, en pacientes jóvenes que no pueden estar recibiendo medicación toda la vida y en casos potencialmente complicados. Es el caso del glaucoma asociado a la miopía magna¹²³, el pseudoafáquico y afáquico pues al no precisar iridectomía no favorecemos el paso de vítreo a cámara anterior y la obstrucción del drenaje por el mismo. En el glaucoma que acompaña al Síndrome de Sturge-Weber es una alternativa más segura que la trabeculectomía, al disminuir el riesgo de efusión coroidea que presentan estos pacientes tras una trabeculectomía. La indicación será relativa en otros tipos de glaucoma donde existan anomalías del ángulo en mayor o menor medida como es el caso de la aniridia, los síndromes disgenéticos y en el glaucoma traumático con recesión angular. En el glaucoma uveítico, ofrece la ventaja de disminuir la frecuencia de las sinequias angulares respecto a la trabeculectomía y que, al no manipular el iris existe una menor inflamación en el postoperatorio, además de que la MBTD limita la salida al espacio subconjuntival de mediadores inflamatorios y citoquinas.^{103,124,125} Por este mismo motivo, al no ser un procedimiento perforante, se mantiene el privilegio inmune de la cámara anterior y está especialmente indicada en pacientes con queratoplastias al disminuir las posibilidades de rechazo.

En el Glaucoma de ángulo cerrado (GAC) puede estar indicada excepto si el ángulo persiste cerrado después de la extracción del cristalino o tras una iridotomía con o sin iridoplastia. El glaucoma neovascular constituye una contraindicación absoluta siendo la utilización de dispositivos valvulares una opción mucho más segura. La importancia del manejo postoperatorio y la necesidad de gonio-

Tabla 4.8: Indicaciones/Contraindicaciones de la Esclerectomía Profunda No Perforante.

<p>Indicaciones absolutas</p> <ul style="list-style-type: none"> • Glaucoma primario de ángulo abierto • Fáquico • Pseudofáquico • Afáquico • Pseudoexfoliativo • Pigmentario • Uveítico • Postqueratoplastia penetrante • Sd Struge Weber 	<p>Indicaciones relativas</p> <ul style="list-style-type: none"> • Traumático/Recesión angular • Glaucoma de ángulo cerrado • Glaucoma Iris en Meseta • Síndromes disgenéticos <p>Contraindicaciones</p> <ul style="list-style-type: none"> • Glaucoma Congénito • Glaucoma Neovascular
--	---

puntura la desaconsejan en el glaucoma congénito, donde además las disgenesias trabeculares son muy severas.¹⁰³

Actualmente el papel de la EPNP en la cirugía del glaucoma no está aun completamente bien definido y aunque el debate versus la trabeculectomía continúa estando abierto¹¹⁻¹³, sí que todos coincidimos en que podemos considerarla especialmente indicada en los estadios más precoces de la enfermedad, en individuos por debajo de 50 años y cirugías combinadas.

Goniopuntura

La goniopuntura es un procedimiento a realizar cuando hay una obstrucción de la MBTD, bien sea precoz, por una disección insuficiente del tejido yuxtacanalicular o porque se produzcan fenómenos de fibrosis tardía. Ambas situaciones se traducen en un aumento de la PIO que pueden tratarse, realizando unos microimpactos con láser NdYag. Para evitar la encarceración del iris deben de efectuarse en la porción más anterior de la MBTD. Tres impactos separados, uno central y dos laterales suelen ser suficiente y la energía empleada no debe superar los 5-6 mJ. Es aconsejable no practicarla antes de las 2 semanas post intervención y en pacientes fáquicos, cámaras no muy profundas e iris convexos, puede asociarse una iridoplastia sectorial. Para realizarla, es necesaria una lente de gonioscopia homologada para tratamientos con laser NdYag y no es una maniobra exenta de complicaciones, siendo la inarceración de iris, precoz o tardía, la más frecuente, por lo que aconseja el control gonioscópico periódico en estos pacientes.^{103,126}

Implantes en cirugía no perforante

La cirugía no perforante del glaucoma persigue la creación de un lago o ampolla intraescleral que disminuya la dependencia de la ampolla conjuntival y de los fenómenos de fibrosis tardía. Así pues los implantes en la cirugía no perforante nacen con el objetivo principal de mantener el lago intraescleral creado durante la EPNP pero también se les atribuyen otras ventajas como disminuir la fibrosis, prevenir adhesiones entre el tapete y el lecho escleral y estimular la formación de nuevas venas acuosas. Todos ellos están compuestos por diferentes biomateriales que por definición, no deben de producir reacciones adversas en el tejido de contacto, ni liberar partículas que pueden desprenderse como consecuencia de su desgaste y de los productos de degradación que se pudieran originar con el paso de los años, lo cual es requisito indispensable dado el aumento de la esperanza de vida y la mayor demanda de seguridad y fiabilidad médica.¹²⁷ El evitar el colapso de este espacio y su mantenimiento a largo plazo es fundamental para

éxito de la intervención. Aunque se han reportado series con éxitos sin la utilización de implantes^{21,128}, a partir del año de la cirugía son capitales en el éxito de la intervención, ya que la adhesión entre la cara interna del tapete superficial y la esclera profunda que tiene lugar con el tiempo conduce al fracaso de la intervención.

Al estar compuestos por materiales altamente biocompatibles, los cambios histopatológicos que se ha observado en los tejido circundantes, cuando han sido explantados no sugieren una reacción inflamatoria de células gigantes o fibrosa al mismo y son secundarios al trauma quirúrgico y no atribuibles al implante propiamente.

Los implantes se diferencian además de por su forma y tamaño, por las características del biomaterial que los componen y que los hacen reabsorbibles y no reabsorbibles o permanentes. Los implantes reabsorbibles y los no reabsorbibles presentan un comportamiento distinto a la exploración mediante Biomicroscopía ultrasónica (BMU) siendo hiperecogénicos los implantes permanentes, e hipoecogénicos los no reabsorbibles.¹²⁹ La tomografía óptica de segmento anterior (OCT-SA) también nos permite identificar los implantes hiperecogénicos como reflectivos (Figuras 4.15 y 4.16).

La amplia popularidad alcanzada actualmente por la cirugía no perforante ha propiciado que dispongamos de diferentes opciones, pero en sus inicios, buscando la patencia del lago intraescleral, se habían utilizado alternativas a los implantes propiamente dichos. Desde sustancias viscoelásticas en el lago intraescleral (Healon GV®, Healon 5®) a membrana amniótica¹³⁰, parches de esclera autóloga¹³¹, catgut crómico^{132,133}, suturas de PDS¹³⁴ (polímero de dioxanoma) e incluso lentes de contacto manualmente manipuladas con mayor o menor éxito. La mayoría presentaban la ventaja fundamental de su accesibilidad y bajo coste y aunque las complicaciones no son significativas la eficacia de los procedimientos eran difí-

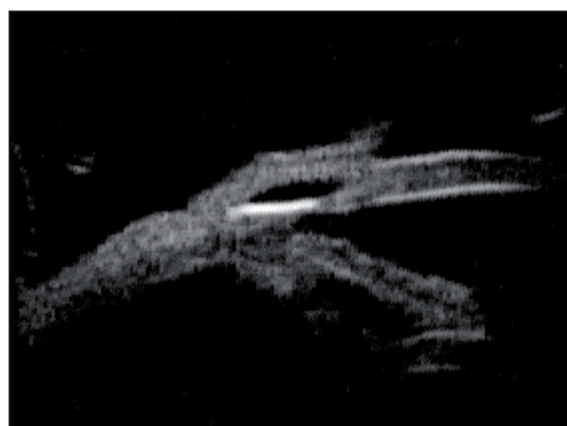

Figura 4.15: Biomicroscopía ultrasónica (BMU) de un implante no reabsorbible de HEMA de comportamiento hiperecogénico (Esnoper®).

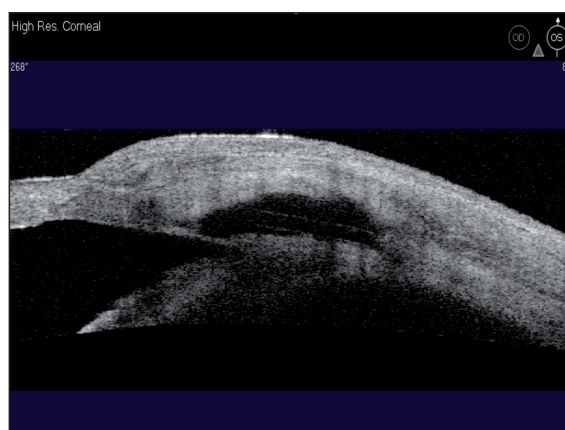


Figura 4.16: OCT de segmento anterior (Visante®) de un implante no reabsorbible de HEMA con comportamiento reflectivo (Esnoper®). Se aprecian unas líneas horizontales y paralelas dentro del lago intraescleral que corresponden al implante.

Tabla 4.9: Comportamiento de los implantes más utilizados a la exploración mediante Biomicroscopía ultrasónica (BMU) y OCT de segmento anterior (OCT-SA).

IMPLANTE	MATERIAL	REAB	LOCALIZACIÓN	BMU	OCT-SA
Aquaflow®	Colágeno	Sí	Intraescleral	Hipogénico	No reflectivo
SK-gel®	Ácido hialurónico	Sí	Intraescleral	Hipogénico	No refelectivo
Esnoper®	HEMA	No	Intraescleral Supraciliar	Hiperecogénico	Rreflectivo
T-flux®	Poly-megma	No	Intraescleral Supraciliar	Hiperecogénico	Reflectivo
Healaflo®	Ácido hialurónico	Sí	Intraescleral Subconjuntival	Hipogénico	No reflectivo

Reab: Reabsorbible

cilmente demostrables al ser series cortas y con poco tiempo de seguimiento (Tabla 4.9).

Aunque inicialmente la localización de los implante en la EPNP era intraescleral desde que Muñoz implanta el T Flux® en el espacio supraciliar¹⁴ muchos cirujanos implantan también el Esnoper® a este nivel intentando evitar maniobras de sutura y potenciar la vía de drenaje uveoescleral.

Aquaflow® (Staar Surgical AG, Nidau, Suiza)

Implante fabricado a partir del colágeno porcino y tratado en varias etapas para garantizar su biocompatibilidad. Es cilíndrico y sus dimensiones en seco, son de 4.0 x 0.5 x 0.5 mm. (Figura 4.17). Al hidratarse, multiplica dos veces su tamaño.

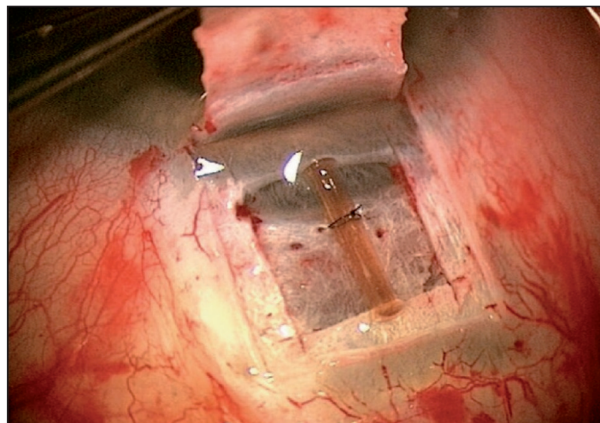


Figura 4.17: Implante de Aquaflow® (Staar Surgical AG, Nidau, Suiza) suturado en el lecho intraescleral.

Se sutura en el suelo del lago intraescleral con Nylon de 10/0 y se reabsorbe aproximadamente en unos 6-9 meses. Mediante BMU se ha comprobado que, incluso después de reabsorberse, mantiene los espacios creados durante la intervención aunque no en la totalidad de los casos.^{124,135} El implante de colágeno puede también tener forma cuadrada y no precisa entonces ser suturado.

SK gel® (Corneal laboratorios, París, Francia)

Diseñado por Sourdille, es un implante reabsorbible de ácido hialurónico reticulado biosintético. Para garantizar su permanencia durante meses, se ha modificado la estructura de hialuronato mediante crosslinking, de manera que se consigue una degradación muy lenta, con una reacción inflamatoria mínima. Existen dos modelos diferentes en tamaño y forma. El triangular, de 3.5 x 3.5 x 3.5 mm y de 500 μ de grosor y el trapezoidal, de 4.5 x 3.0 x 0.5 mm y 500 μ de grosor. No hay necesidad de suturarlo al quedar acoplado dentro del lago intraescleral (Fig. 4.18). El estudio mediante BMU ha demostrado el mantenimiento del espacio creado años después de implantado.^{22,136}




Figura 4.18: S SK-Gel® (Corneal laboratorios, París, Francia).

Esnoper V-2000® (AJL Ophthalmics, Álava, España)

Es un implante no reabsorbible de HEMA (2-hidroxietilmetacrilato). Pertenecce al grupo de los biomateriales poliméricos permanentes. Al ser un polímero no iónico muestra escasa tendencia a presentar depósitos de proteínas. El modelo actualmente disponible (V-2000) es la evolución del modelo original pentagonal, diseñado por el Dr. Julio de la Cámara (Figura 4.19). Tiene forma trapezoidal con surcos sobre su superficie para facilitar el drenaje del humor acuoso. Sus medidas son de 2.85 x 3 x 1.40 mm y tiene dos orificios uno más pequeño de localización más anterior para poderlo suturar y otro más alargado y de localización más posterior para favorecer el mantenimiento del nuevo espacio creado (Figura 4.20). Aunque no existen publicados estudios mediante BMU del V-2000, en nuestra experiencia presenta el mismo buen comportamiento que presentaba el Esnoper® original,^{23,137,232} tanto cuando se implanta en el lecho intraescleral como en el espacio supraciliar. También se está trabajando con resultados prometedores con un nuevo implante, Esnoper Clip®, que puede implantarse simultáneamente en el espacio intraescleral y supraciliar a partes iguales (Pascual E, Loscos J, Gomez S, Parera MA, Comunicación oral



Figura 4.19: Esnoper® original (AJL Ophthalmics, Álava, España) diseñado por el Dr. J. de la Cámara.




Figura 4.20: Esnoper V-2000® (AJL Ophthalmics, Álava, España).




Figura 4.21: Esnoper Clip® (AJL Ophthalmics, Álava, España).

presentada en el 43 Congreso de la Societat Catalana d'Oftalmologia. Noviembre 2012; Barcelona) (Figura 4.21).

T-Flux® (IOL Tech laboratoires, La Rochelle, Francia)

Fue el primer implante no reabsorbible.¹³⁷ De material acrílico y muy hidrofílico (Poly-Megma), tiene forma de T y sus dimensiones son de 4 mm de longitud de los brazos anteriores, 3.40 mm de longitud de tronco y de 0.10 - 0.30 mm de espesor. Presenta dos orificios: uno para suturarlo al suelo del lago intraescleral y otro para la goniopunción (Figura 4.22). Puede ser implantado tanto en el espacio intraescleral como en el supraciliar.

Healaflow® (Anteis, Switzeland)

Es un implante reabsorbible de hialuronato de sodio a altas concentraciones (225.5 mg / 0.6 ml) modificado mediante técnicas de crosslinking¹³⁹ de reciente aparición. Se rellena enteramente el lago intraescleral y queda solidifi-

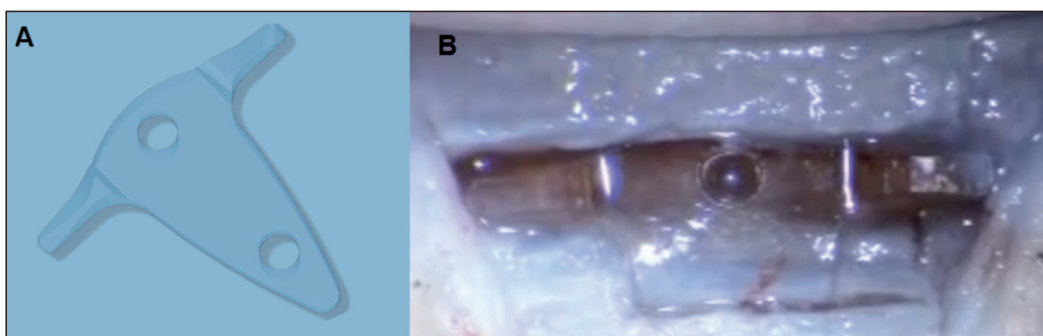


Figura 4.22: A) T-Flux® B) TFlux® implantado sobre membrana trabeculodescemética y espacio supraciliar por delante del espolón escleral (IOL Tech laboratoires, La Rochelle, Francia).

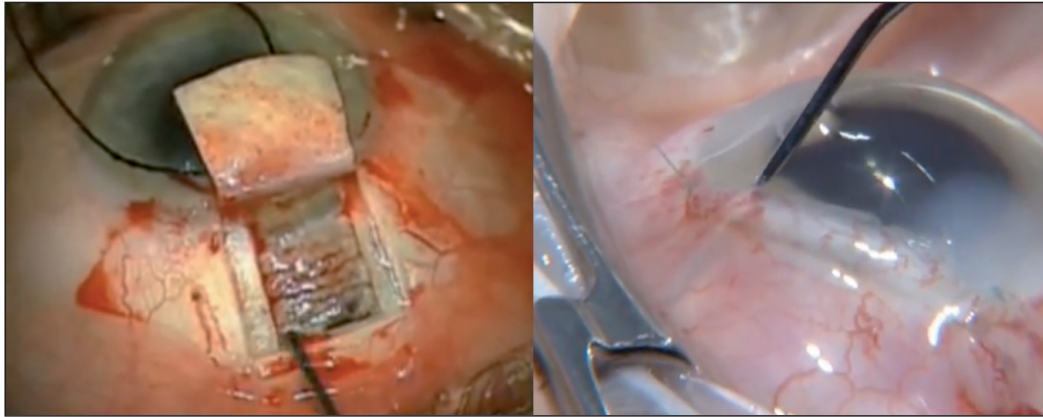


Figura 4.23: Healaflow® (Anteis, Switzeland) aplicado en el lago intraescleral y el espacio subconjuntival.

cado unas horas después. Ofrece una mayor resistencia los primeros días al flujo de salida, por lo que la PIO a las 24 horas suele estar entre 10-15 mmHg o incluso aparecer picos hipertensivos en el postoperatorio inmediato. Presenta la ventaja añadida que también puede depositarse no sólo en el lago intraescleral, sino también debajo de la conjuntiva previniendo la fibrosis subconjuntival. Su duración aproximada es entre 3-6 meses estando especialmente indicado en pacientes jóvenes, con glaucomas secundarios donde los fenómenos fibróticos son más duraderos. Otra ventaja potencial es la posibilidad de implantarlo incluso en casos de micropunciones intraoperatorias y trabeculectomías¹⁴⁰ (Figura 4.23).

Otros implantes

Mansouri^{141,142} utiliza el polimetilmetacrilato y diseña un implante que presenta resultados alentadores in vivo, encontrando en un modelo animal una efectividad similar al implante de colágeno. El dispositivo tiene forma de X, mide 4 x 4 mm y una longitud total de los brazos de 5.4 mm y un espesor de 0.5 mm. Insistiendo en las cualidades de los biomateriales, se está trabajando con nuevos materiales y desarrollando nuevos implantes. Leszczynski comprueba el comportamiento biológico de un implante de un terpolímero sintético modificado (PTE-PVDF-PP), para otorgarle mayor porosidad, en un modelo animal de experimentación con buena tolerancia.¹⁴³

Nuevas opciones quirúrgicas

El escenario del tratamiento del glaucoma ha cambiado en los últimos años. De igual manera que disponemos de un arsenal médico más amplio disponemos

también de más alternativas quirúrgicas. El futuro de la cirugía del glaucoma será individualizado al igual que lo es el tratamiento médico. El cirujano de glaucoma deberá familiarizarse con diferentes técnicas quirúrgicas en función de las características de cada paciente, de cada tipo de glaucoma y el lugar donde se encuentre.

La trabeculectomía mejora fundamentalmente la vía de drenaje convencional y su efectividad está contrastada por muchos años de seguimiento. Sin embargo, en ocasiones los resultados poco predecibles que conseguimos en el drenaje del humor acuoso, el exceso de dependencia en último término de la fibrosis conjuntival ha ayudado a la aparición de técnicas supraciliares que no son ampolla dependientes y al desarrollo de implantes específicamente diseñados para mantener un flujo constante.

El mecanismo de acción de las prostaglandinas ha despertado el interés por la vía uveoescleral de drenaje del humor acuoso y, aunque la trabeculectomía se había propugnado que podía actuar también por esta vía actualmente hay técnicas diseñadas a mejorar específicamente la vía uveoescleral. En los últimos años se han propuesto nuevos procedimientos quirúrgicos que persiguen mejorar el drenaje de humor acuoso de una manera menos invasiva que la trabeculectomía. No se trata de una cirugía específica, sino de un grupo de técnicas quirúrgicas que actúan potenciando la filtración a nivel trabecular, a nivel supraciliar o ambas desde un abordaje interno o externo.

Desde la aparición del SOLX Gold Shunt^{®144} y que Muñoz¹⁴ implanta el T-Flux[®] en el espacio supraciliar con buenos resultados, se recupera la idea original de Uribe-Troncoso (Figura 4.24) y renace el interés por desarrollar una técnica que

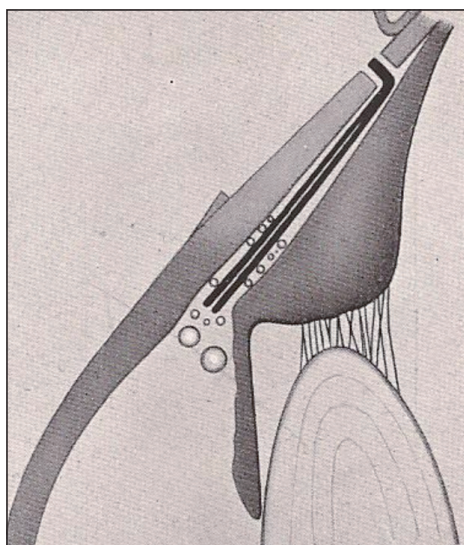


Figura 4.24: Técnica de Uribe-Troncoso. Implantación de barras de Manganeso en el espacio supraciliar. Arruga H. *Cirugía ocular*. Barcelona: Salvat Editores; 1946.

permita actuar a ambos niveles. Varios autores han adaptado su técnica a este propósito, pero los resultados son difícilmente valorables por limitarse a series pequeñas de poco seguimiento. Todas estas técnicas deberán contrastarse con la trabeculectomía, no sólo a nivel de resultados tensionales, sino en cuanto a complicaciones y sostenibilidad.

Es fundamental seguir trabajando para encontrar cuál es la mejor técnica específica para cada paciente. Si alguna de estas técnicas será una alternativa real a la trabeculectomía, sólo los resultados a largo plazo de amplias series lo dirán.

Cirugía supraciliar

SOLX Gold Shunt® (SOLX Ltd., Boston, MA, USA)

Diseñado por Melamed y Simon.^{144,145} Es un implante de oro en forma de T, de brazos cortos, con microcanales en su interior. Se implanta «ab externo», después de una resección conjuntival, a través de la esclera, directamente en el espacio supracoroideo (Figura 4.25). En segunda intención, mediante un láser de titanio y zafiro, con un gonioprismo, pueden abrirse más microcanales y conseguir un mayor descenso tensional. Actualmente disponemos de la segunda generación que persigue mejorar los resultados de la primera.

Es una técnica ampolla independiente, fácil de realizar, corta y reproducible con bajo riesgo de hipotonía. Por contra, el implante es caro, es un cuerpo metálico intraocular y su mecanismo de acción no está bien definido. Estudios recientes muestran una reacción a cuerpo extraño que envuelven todo el dispositivo poniendo en duda su mecanismo de acción.^{146,147}

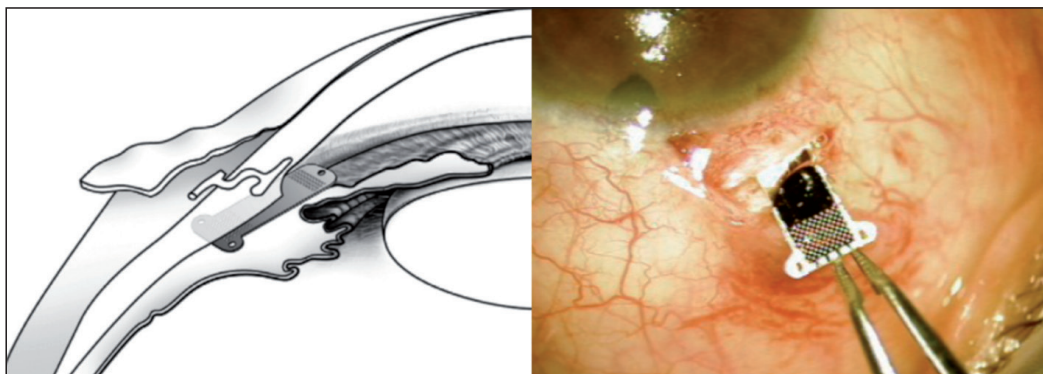


Figura 4.25: Implantación y localización del Solx Gold Shunt® (SOLX Ltd., Boston, MA, USA) *Novel glaucoma procedures: a report by the American Academy of Ophthalmology. Ophthalmology. 2011.*

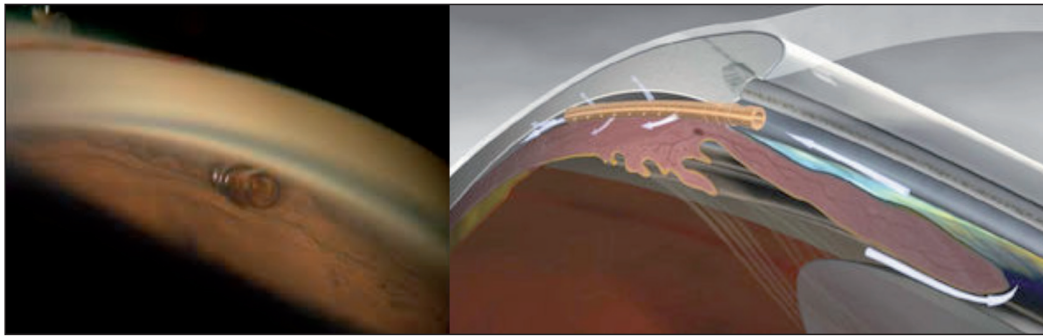


Figura 4.26: Cypass® (Transcend, Menlo Park, CA, USA) Aspecto gonioscópico y teórico mecanismo de acción.

Cy Pass® (Transcend, Menlo Park, CA, USA)

Persigue conceptualmente mejorar la vía uveoescleral de drenaje del acuoso. Consiste en un pequeño tubo de un material altamente biocompatible que se inserta «ab interno» en el espacio supraciliar por encima de la raíz del iris bajo control gonioscópico (Figura 4.26). Aunque están en marcha estudios multicéntricos hasta la fecha no están aún publicados. Es una técnica reproducible y ampolla independiente, pero precisa ser realizada bajo control gonioscópico y su funcionamiento a largo plazo es aún un interrogante.

Transciliar Fugo Blade® (Medisurg Ltd., Norristown, PA, USA)

Es un implante tubular de 100 μ de lumen interno que se inserta debajo de una escotilla escleral a través de la misma y de la pars plicata dentro de la cámara posterior (Figura 4.27) buscando el drenaje del humor acuoso al espacio subconjuntival.^{148,149} Es una cirugía corta y reproducible, pero el riesgo de hipotonía es elevado y es ampolla dependiente.

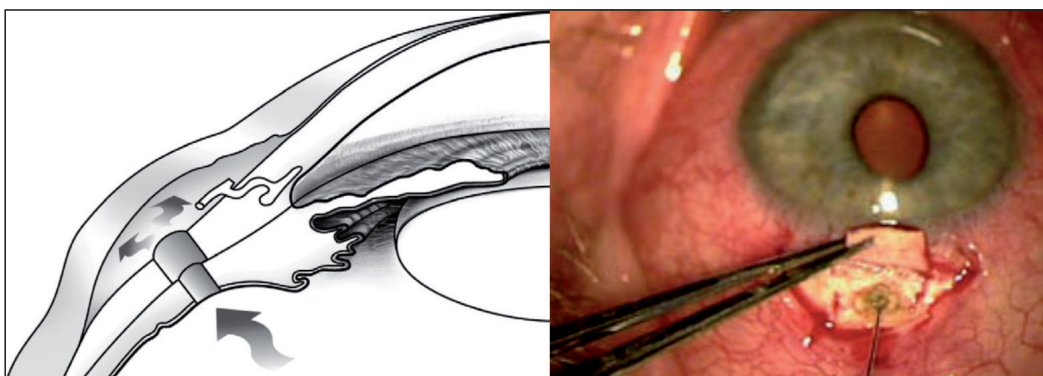


Figura 4.27: Localización e implantación del Transciliar Fugo Blade® (Medisurg Ltd, Norristown, PA). *Novel glaucoma procedures: a report by the American Academy of Ophthalmology. Ophthalmology. 2011.*

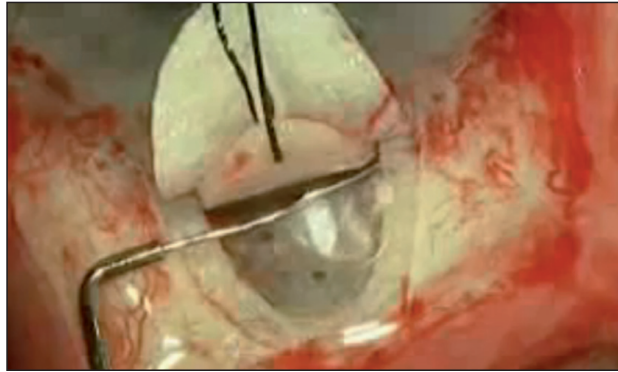


Figura 4.28: Inyección de viscoelástico en el canal de Schlemm.

Otras técnicas quirúrgicas

Viscocanalostomía

Técnica propuesta por Stegmann¹⁵⁰ que persigue restaurar el drenaje natural del humor acuoso ensanchando el canal de Schlemm con viscoelástico desde el lago intraescleral creado como en una EPNP (Figura 4.28). De menor efecto que la trabeculectomía, presenta resultados similares a la cirugía no perforante convencional incluso con goniopuntura.¹⁵¹⁻¹⁵⁵ Evita la dependencia de la ampolla conjuntival pero tiene una curva de aprendizaje larga y precisa de una sonda específica para abordar el canal.¹⁵⁶

Canaloplastia

Es una viscocanalostomía circunferencial que persigue dilatar el canal en su totalidad.^{157,158} Una vez realizada la EPNP, desde el lago intraescleral se inserta y hace avanzar una microcánula (ITrak®, ISciencie, Menlo Park, CA, USA) de 250 μ con una punta de 200 μ alrededor de los 360° del canal (Figura 4.29). La cánula

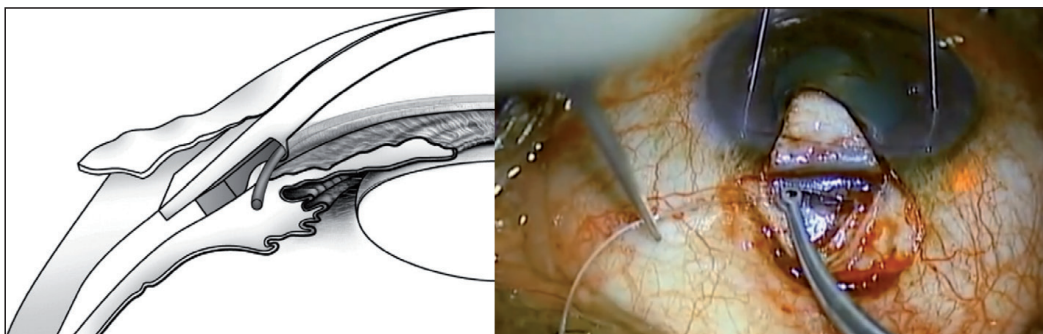


Figura 4.29: Localización de la Canaloplastia e introducción de la sonda iluminada de manera circunferencial por el canal de Schlemm. *Novel glaucoma procedures: a report by the American Academy of Ophthalmology. Ophthalmology. 2011.*

lleva incorporada una sonda de luz que la hace visible a través de la esclera y ayuda a su implantación y cuando alcanza todo el recorrido se retira la microcánula quedando la sutura de prolene 10/0 que había en su interior cuyos extremos se suturan.¹⁵⁹⁻¹⁶¹

ExPress® (Alcon, Inc., Hunenberg, Switzerland)

El procedimiento tiene una curva de aprendizaje rápida y es similar a una trabeculectomía estándar.¹⁶² Es un implante de titanio, con forma de arpón, que se inserta en la cámara anterior, usando una cánula de 25-27 gauge, a través de una escotilla escleral, de manera que quede anclado en el espoolón escleral y protegido por el flap escleral suturado.^{163,164} El diámetro externo es de 400 μ , y hay dos modelos disponibles que se diferencian por el lumen interno: P50 de 50 μ y el P200 de 200 μ . Aunque teóricamente el mayor lumen permitiría un mayor flujo de salida y estaría más indicado en pacientes con PIO más elevadas no parecen existir diferencias significativas entre un modelo y otro en cuanto a resultados tensionales, pero sí en complicaciones.

Existen pequeñas modificaciones de la técnica, como la propuesta por Mermoud¹⁶⁵, que consisten en crear un lago intraescleral profundo posterior al implante, con el propósito de crear también una ampolla intraescleral (Figura 4.30).

Puede realizarse en combinación con la facoemulsificación, no precisa la realización de una iridectomía, mantiene siempre un flujo constante y el riesgo de atalamia e hipotonía es bajo.¹⁶⁶⁻¹⁶⁸ Es una técnica rápida, fácil y reproducible pero es ampolla dependiente, el implante es caro y la permanencia de un cuerpo extraño metálico intraocular comporta con los años un mayor riesgo de extrusión.

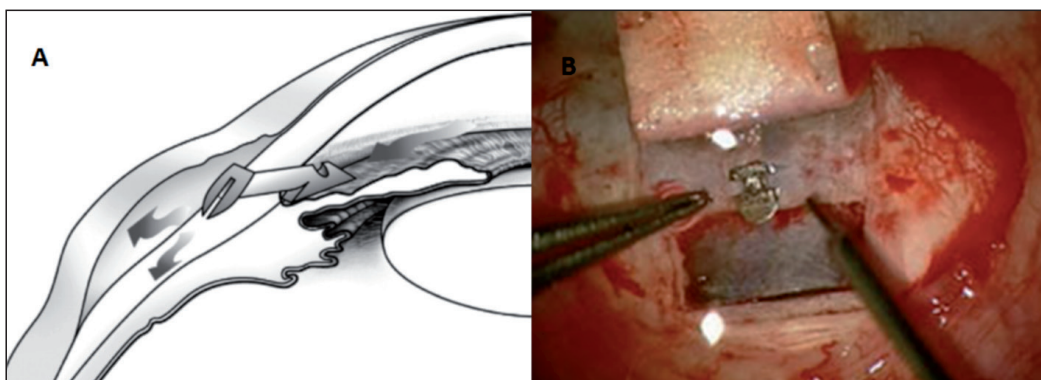


Figura 4.30: A) Implantación de Express®. *Novel glaucoma procedures: a report by the American Academy of Ophthalmology. Ophthalmology. 2011 Jul.* B) Modificación propuesta por Mermoud, con creación de lago intraescleral.

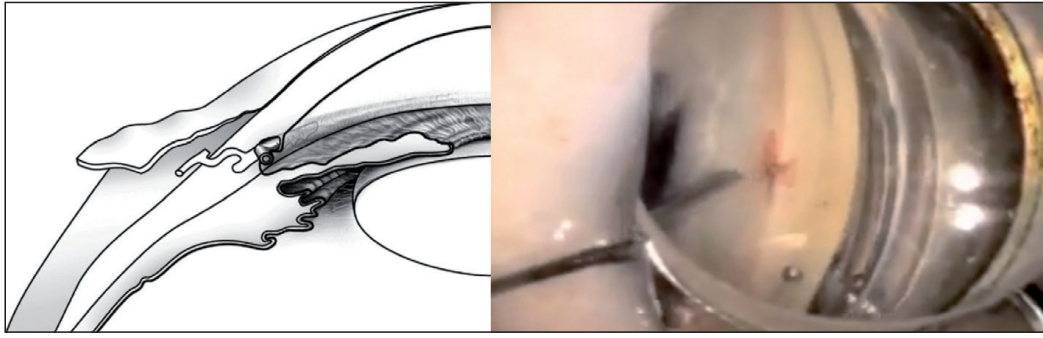


Figura 4.31: Localización e implantación bajo control gonioscópico del I Stent®. *Novel glaucoma procedures: a report by the American Academy of Ophthalmology. Ophthalmology 2011.*

I Stent® (Glaukos, Laguna Hills, CA, USA)

Es un tubo de titanio, con forma de L que se inserta «ab interno» bajo control gonioscópico, a través de una inserción en cornea clara en el canal de Schlemm comunicando la cámara anterior con los canales colectores a través de la malla trabecular (Figura 4.31).¹⁶⁹ Por sus características y su lugar de implantación no presenta efectos secundarios notables. Puede practicarse de forma aislada o asociada a una cirugía de cataratas y muestra un descenso tensional mayor que la facoemulsificación aislada y pudiendo implantarse incluso dos en el mismo ojo, separados 180°.¹⁷⁰

Trabectome® (NeoMedix, Inc., Tustin, CA, USA)

Consiste en la ablación «ab interno» del trabeculum mediante una sonda. El procedimiento se lleva a cabo bajo control gonioscópico a través de una incisión en córnea clara (Figura 4.32). Aproximadamente un 25% de la malla trabecular puede ser ablacionada supuestamente sin dañar el canal de Schlemm o los canales colectores que llevan el humor acuoso a la superficie del ojo y a las venas de

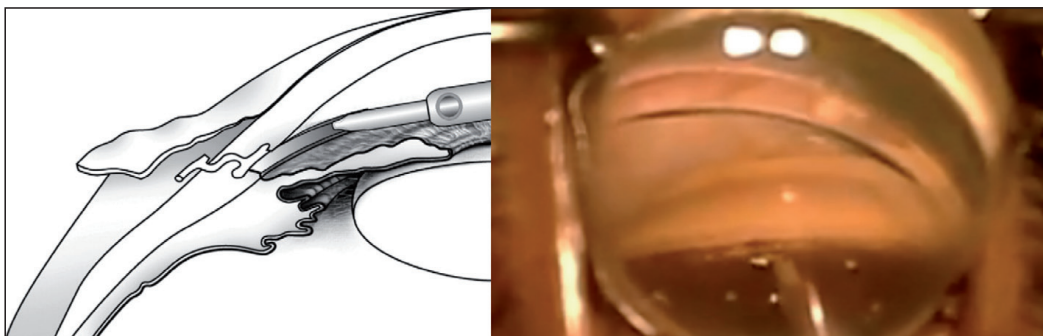


Figura 4.32: Localización y realización de la ablación del trabéculo mediante el Trabectome® bajo control gonioscópico. *Novel glaucoma procedures: a report by the American Academy of Ophthalmology. Ophthalmology. 2011.*

drenaje.^{171,172} Presenta como principales ventajas el ser una cirugía corta, en la que se consigue una reducción satisfactoria en el 65% de las cirugías aisladas y en el 87% de las cirugías combinadas¹⁷³ y no precisa del uso de antimetabolitos al no ser una cirugía ampolla dependiente. Las principales complicaciones son el hiphema, los picos tensionales y que es una cirugía que precisa control gonioscópico.

Biomicroscopía ultrasónica (BMU) en el glaucoma

La BMU es una técnica de exploración «in vivo» que nos permite visualizar ecográficamente las estructuras anteriores del globo ocular. Es una técnica descrita en 1950, pero no es hasta principios de la década de los 90^{174,175} que se difunde su aplicación clínica, con la aparición de nuevos transductores, de 35-50 MHz. Éstos que posibilitan una resolución de 15 μ y una buena visualización de las estructuras intraoculares, convirtiéndose en una técnica especialmente útil para entender el funcionamiento de la cirugía del glaucoma, ayudándonos a comprender sus mecanismos de acción y el porqué de sus fracasos.¹⁷⁶ Es Yamamoto, en 1995, el primero en clasificar las ampollas conjuntivales, correlacionándolas con el éxito quirúrgico.¹⁷⁷

La BMU en la cirugía no perforante nos permite valorar la integridad de la MBTD, su longitud y su relación con el iris, el espacio intraescleral y la participación del flujo uveoescleral en el drenaje del humor acuoso.²¹ El comportamiento de los diferentes implantes ha sido también estudiado. Chiou^{135,178} y Kazakova²³⁸ exploran ojos intervenidos de EPNP con implante de colágeno, Marchini²² el del SK-Gel® y Contreras¹³⁷ y Cabrejas^{23,232} el del Esnoper®.

La BMU es una técnica relativamente sencilla que presenta como ventajas principales su mayor profundidad exploratoria, que puede llegar hasta 6 mm así como interpretarse de manera dinámica al poder visualizar las secuencias a modo de video. La OCT-SA presenta como ventajas la sencillez, la inmediatez, la no necesidad de contacto y una mejor resolución, siendo de elección en determinadas situaciones.¹⁷⁹ (Tabla 4.10)

Además del flujo uveoescleral se han descrito otros parámetros detectables mediante BMU con valor pronóstico como son los espacios hipoecogénicos subconjuntivales, transesclerales el espesor fino de la pared de la ampolla, el tamaño del lago intraescleral, el grosor de la MBTD y la presencia de vacío supraciliar.

La EPNP con implante supraciliar nace con el objetivo de otorgar un plus a la técnica convencional y mejorar el drenaje de la vía uveoescleral. En este trabajo hemos elegido la exploración mediante BMU, ya que dada su profundidad exploratoria, es la única que permite valorar la presencia o ausencia de líquido en el espacio supracoroideo en todos los casos independientemente de la opacidad de

Tabla 4.10: Ventajas e inconvenientes de la Biomicroscopía ultrasónica (BMU) y de la OCT de segmento anterior. (OCT-SA)

	BMU	OCT-SA
Rapidez	+	++
Imágenes dinámicas	Si	No
Contacto	Si	No
Resolución	++	+++
Penetración	+++	++
Opacidad de medios	+++	+
Flujo uveoescleral	+++	+

medios o la presencia de pigmento. Uno de nuestros objetivos, es estudiar si la patencia del flujo uveoescleral con implante supraciliar, es mayor que tras EPNP con implante intraescleral que según diferentes autores está presente entre un 7-94% de los casos disminuyendo con el tiempo.^{22,124,135,137,238} Sin embargo la patencia del flujo uveoescleral tras implante supraciliar, no está reportado en la literatura.

5. Material y métodos

Características de la muestra

La muestra la componen 48 ojos de 41 pacientes operados de glaucoma mediante Esclerectomía Profunda no Perforante (EPNP) con implante supraciliar, entre Octubre 2008 y Julio 2010, todos ellos con un seguimiento mínimo de 12 meses. A los 18 meses y a los 24 meses hemos estudiado 33 ojos, de 27 pacientes.

La edad media era de 69.2 años y por sexos, 28 eran hombres (68.3%) y 13 mujeres (31.7%) (Tablas 5.1 a y b). Respecto a la lateralidad (N=48), 25 eran derechos (52.1%) y 23 izquierdos (47.9%). Treinta y cuatro eran fáquicos (70.8%) y 14 pseudofáquicos (29.2%).

El análisis descriptivo de los ojos viene especificado en la Tabla 5.2. El tipo de glaucoma más frecuente fue el glaucoma primario de ángulo abierto (GPAA) con 38 ojos (79.2%). Cinco ojos (10.4%) correspondían a glaucomas pigmentarios (GP), 3 (6.2%) a glaucomas pseudoexfoliativo (GPSX) y 2 (4.2%) a glaucomas normotensivos (GNT).

La Biomicroscopía ultrasónica (BMU) se se ha practicado exclusivamente a los 24 meses, en 26 ojos (78.7%) de 22 pacientes ya que no en todos los pacientes que llegaron a 24 meses pudo realizarse.

Tabla 5.1: a) Análisis descriptivo de los pacientes por edad (N= 41).

Media	DS	Mediana	Mínimo	Máximo
69.2	10	70	45	88

DS: Desviación estándar.

Tabla 5.1: b) Análisis descriptivo de los pacientes por sexo (N= 41).

	N	%
Hombres	28	68.3
Mujeres	13	31.7
Total	41	100

Tabla 5.2: Análisis descriptivo de los ojos: Lateralidad, presencia de cristalino y tipo de glaucoma.

		N	%
Ojo	Derecho	25	52.1
	Izquierdo	23	47.9
Cristalino	Cristalino	34	70.8
	Pseudofaquia	14	29.2
Glaucoma	GNT	2	4.2
	GPAA	38	79.2
	GP	5	10.4
	GPSX	3	6.2

GNT: Glaucoma normotensivo GPAA: Glaucoma primario de ángulo abierto, GP: Glaucoma Pigmentario, GPSX: Glaucoma Pseudoexfoliativo.

Tabla 5.3: Análisis descriptivo de los ojos.

	Media	DS	Mediana	Mínimo	Máximo
Presión intraocular media	24.6	6.33	24	14	45
AV media	0.65	0.31	0.8	0.05	1
Longitud axial ocular	24	1.76	23.9	21.6	32.2
Tratamientos previos	2.71	0.74	3	1	4
Paquimetría corneal	539	31.6	540	450	600

AV: Agudeza visual media DS: Desviación estandar.

La presión intraocular (PIO) media era de 24.6 mmHg y el número de medicaciones hipotensivas tópicas por paciente era de 2.71. Nueve pacientes precisaban de acetazolamida oral (Edemox®). La media de la agudeza visual máxima corregida, según la escala de Snellen, era 0.65, la media de la longitud axial de 24 mm y de la paquimetría 539 μ (Tabla 5.3).

Como antecedentes quirúrgicos, 14 habían sido intervenidos previamente de cataratas, 2 de trabeculectomía, 1 de DSAEK (Descemet's Stripping Endothelial Keratoplasty) y otro vitrectomizado por desprendimiento de retina. Todas las operaciones habían sido realizadas como mínimo 6 meses antes de la cirugía antiglaucomatosa.

Criterios de inclusión

Los pacientes incluidos en este estudio eran todos mayores de 18 años, afectados de glaucoma de ángulo abierto, primario o secundario, no controlado o incapaces de cumplir el tratamiento. No se incluyeron en el estudio pacientes en la

que la ruptura de la membrana trabeculodescemética (MBTD) intraoperatoria hubiera obligado a la reconversión a un procedimiento perforante.

Definimos glaucoma no controlado como aquél que presentaba una progresión constatada del defecto en el anillo neuroretiniano, con tratamiento tópico hipotensor máximo tolerado, independientemente de la PIO, documentado mediante empeoramiento campimétrico.

Fueron excluidos del estudio aquellos pacientes que negaron su permiso para ser intervenidos, eran incapaces del seguimiento o habían sido sometidos a alguna cirugía oftalmológica, incluida trabeculoplastia, en los 6 meses previos.

Aspectos éticos

Todos los pacientes incluidos en el estudio firmaron el consentimiento informado para cirugía elaborado y aprobado por el Servicio de Oftalmología del Hospital Germans Trias i Pujol de Badalona según la Ley 41/2002 básica reguladora de la autonomía del paciente y de derechos y obligaciones en materia de información y documentación clínica (BOE 15-11-02). Además se respetó la confidencialidad y secreto de la información de carácter personal siguiendo la ley de protección de datos 15/1999 (BOE 1999, nº 298).

Cirugía de la EPNP con implante supraciliar

Valoración Preoperatoria

En los pacientes que seguían tratamiento con análogos de las prostaglandinas estas fueron retiradas una semana antes de la intervención. Preoperatoriamente en todos los casos se practicó una gonioscopía para determinar el grado de apertura camerular, la disposición del iris y descartar la presencia de sinequias angulares.

Anestesia

En todos los pacientes hemos utilizado 3 cc de anestesia retrobulbar de una dilución al 50% de bupivacaina 0.75% y mepivacaina 2% y una sedación endovenosa de fentanilo 25 µgrs (Fentanest®) y 1-2 mgrs de midazolam. Durante la operación monitorizamos la tensión arterial intentando mantenerla baja, para disminuir el sangrado peroperatorio que dificulta la visualización, favorece la fibrosis subconjuntival y así evitar las potenciales complicaciones que pudiera ocasionar el trabajar en el espacio supraciliar.

Técnica quirúrgica

La técnica quirúrgica es la propuesta por Mermoud y Shaarawy¹⁰³ con pequeñas variaciones, como son el realizar un lago intraescleral mayor y las maniobras derivadas de la implantación del Esnoper® en el espacio supraciliar. El implante supraciliar persigue la creación de espacios de drenaje y reabsorción del humor acuoso a nivel intraescleral, subconjuntival y supraciliar intentando mejorar tanto la vía de drenaje trabecular como la uveoescleral (Figura 5.1).

Mediante una sutura de tracción lateral de nylon de 5/0 con aguja espatulada fijamos el globo ocular y exponemos los cuadrantes superiores (Figura 5.3 A). Realizamos una peritomía base fórnix, seguido de la aplicación de diatermia suficiente que nos permita trabajar en un campo exangüe y con buena visualización. Posteriormente marcamos el flap escleral superficial, intentando que quede centrado en una vena de drenaje del acuoso para favorecer la formación de co-

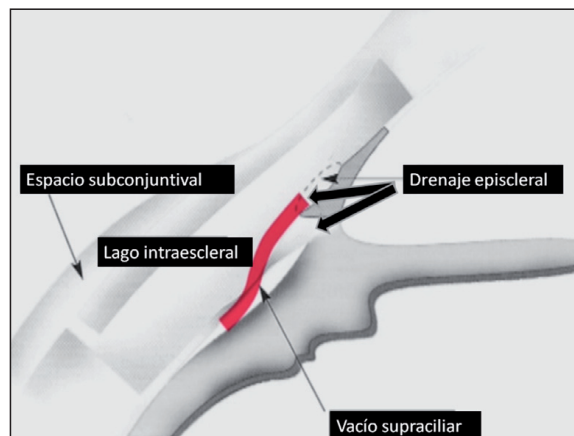


Figura 5.1: Espacios y flujos de drenaje (Flechas negra) del humor acuoso tras EPNP (Esclerectomía profunda no perforante) con implante supraciliar.

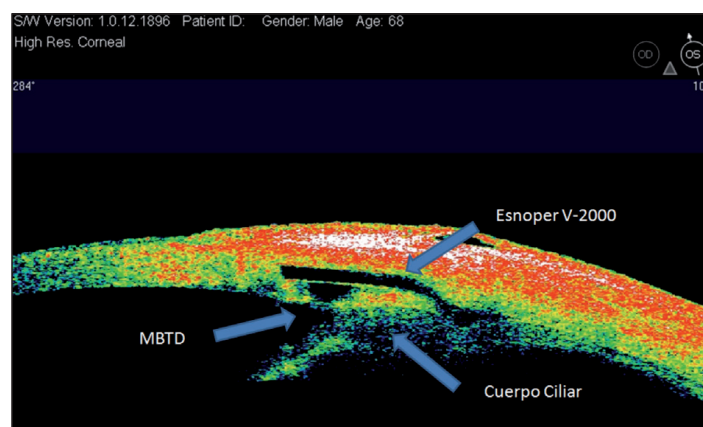


Figura 5.2: OCT de segmento anterior. Se aprecia el Esnoper® V-2000 implantado a partes iguales en la porción intraescleral y supraciliar (MTBD: membrana trabeculodescemética).

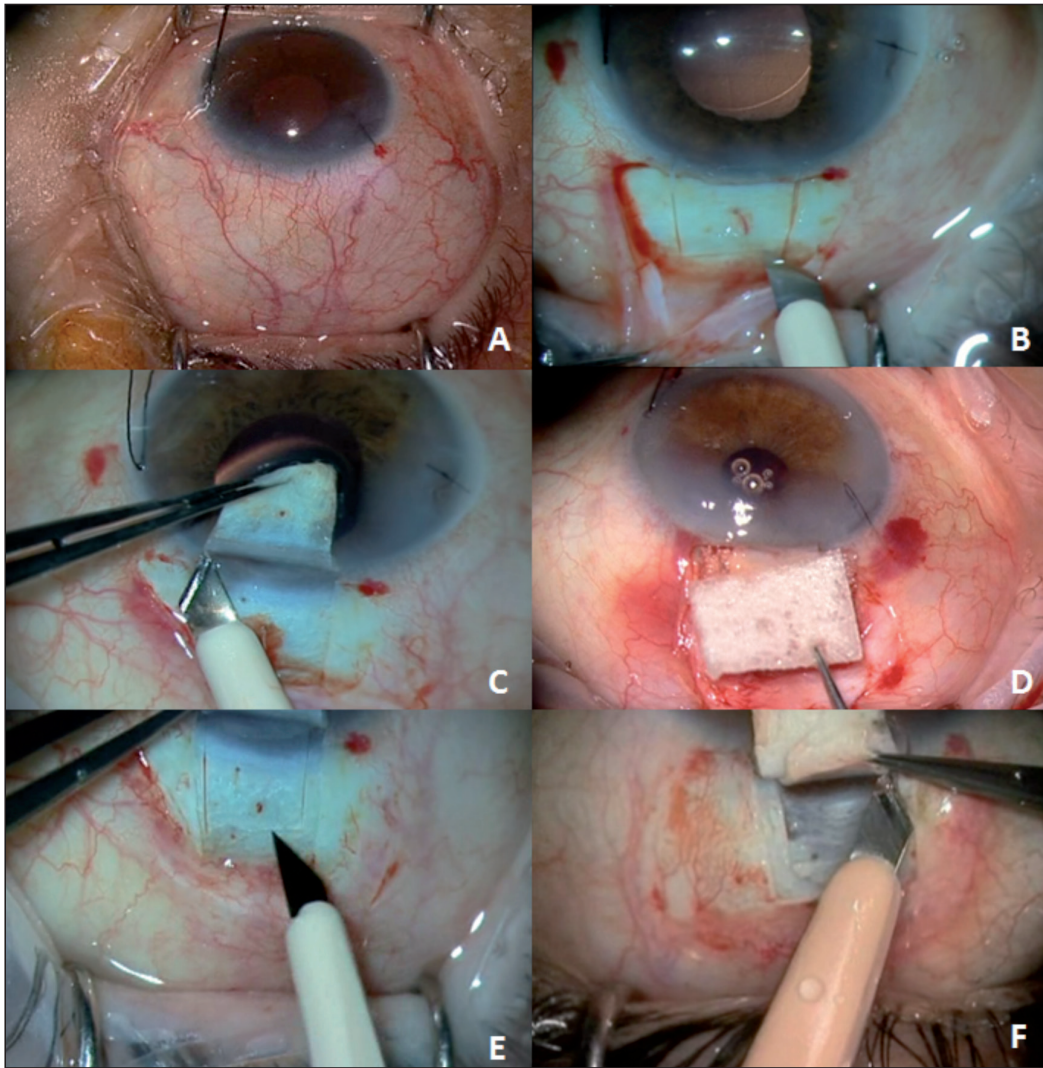


Figura 5.3: (A): Campo quirúrgico expuesto mediante sutura de tracción lateral. (B): Tapete escleral superficial centrado por vaso de drenaje. (C): Resección tapete escleral superficial (5 x 5mm) entrando 1.5-2mm en córnea clara. (D): Aplicación de esponjas con mitomicina C 0.02 durante 3 minutos. (E): Disección del tapete escleral profundo (4 x 4mm). (F): Liberación de los pilares laterales para conseguir una membrana trabeculodescemética (MBTD) amplia.

laterales que faciliten su reabsorción (Figura 5.3 B). El flap escleral superficial es de 5 x 5 mm, de una profundidad de 2/3 del grosor escleral y penetra en córnea clara 1.5 - 2 mm (Figura 5.3 C). En todos los pacientes utilizamos mitomicina C (MMC) al 0.02% impregnada en dos esponjas durante 3 minutos. Una de ellas la colocamos en el espacio intraescleral y la otra en el espacio supraescleral. En pacientes jóvenes o miopes (Longitud axial >26 mm), preferimos utilizar tiempos más bajos de exposición, 2 minutos, por la respuesta más impredecible y la mayor tendencia a la formación de ampollas isquémicas (Figura 5.3 D). Tras un lavado con suero fisiológico, marcamos un flap profundo de 4 x 4 mm (Figura 5.3 E). Encontramos el plano de disección correcto provocando una pequeña hernia

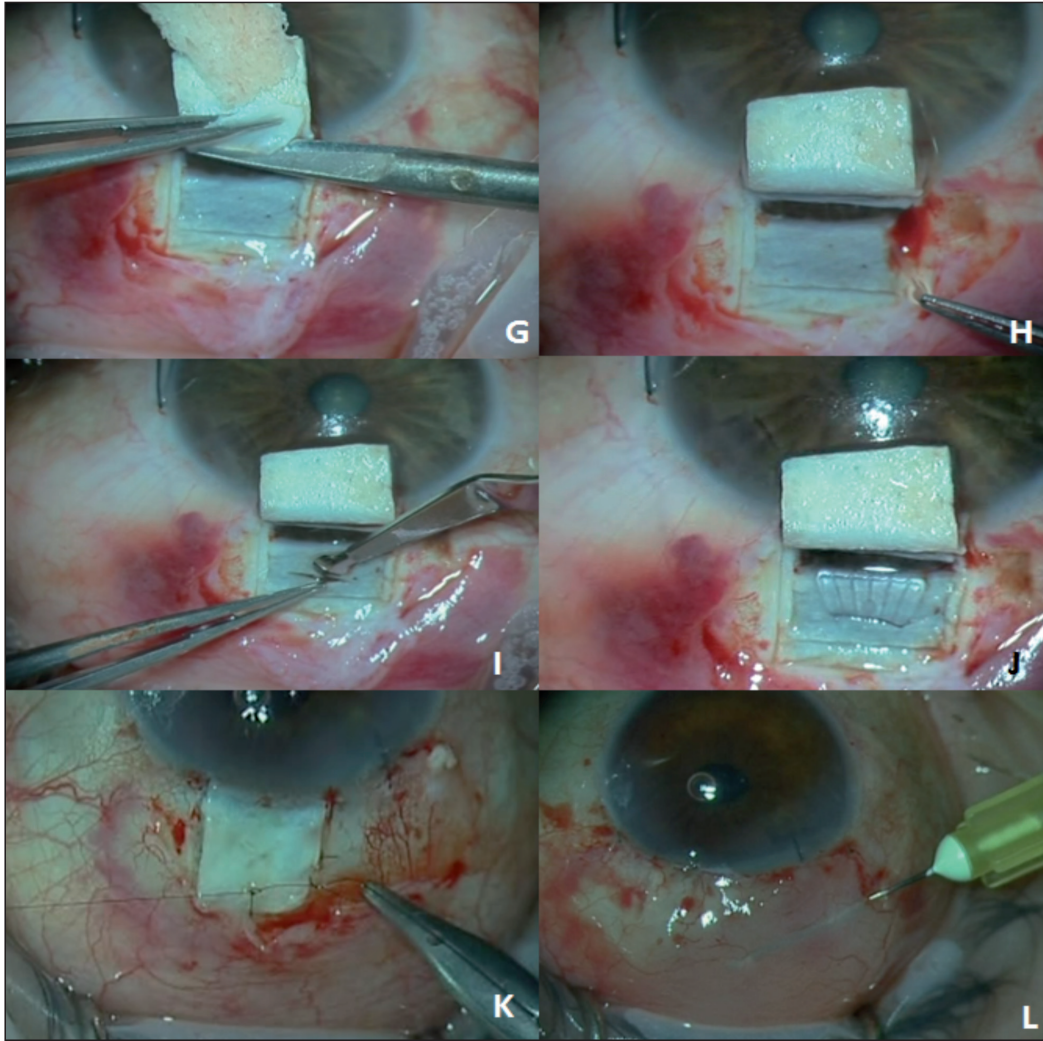


Figura 5.4: (G): Resección tapete escleral profundo. (H): Pelado de la pared externa del canal (Yuxtacanalicular) (I): Disección del espacio supraciliar. (J): Esnooper® V-2000 implantado. (K): Sutura tapete escleral con un punto Nylon 10/0 no muy apretado (L): Sutura conjuntival (Nylon 10/0) y metilprednisolona subconjuntival.

coroidea en el vértice del flap profundo que nos sirve de referencia. Una vez que ya tenemos el plano de disección correcto, realizamos una paracentesis e inyectamos acetilcolina para disminuir el tono del globo ocular. La paracentesis también nos ayuda en el manejo de posibles complicaciones intraoperatorias y debe de orientarse horizontal y próxima a la MBTD. Continuamos la disección del plano profundo liberando los pilares laterales (Figura 5.3 F), traccionando hacia arriba y no hacia delante del flap escleral hasta pasar el espolón escleral y exponer la MBTD, avanzando unos milímetros sobre la membrana de Descemet. Para esta maniobra podemos ayudarnos con una espátula de Mermoud o una hemosteta seca, disminuyendo así el riesgo de perforación. Posteriormente, tras marcar con el escarificador el flap profundo diseccionado, procedemos a su resección con tijeras de Vannas (Figura 5.4 G). Nos ayuda a localizar el canal, el situarnos de-

lante del espolón escleral y la presencia de sangre filiforme en los laterales de los pilares.

Reseccionamos la pared externa del canal con las pinzas de capsulorexis o las pinzas de Mermoud (Figura 5.4.H). A unos 2 mm por detrás del espolón escleral, para evitar el cuerpo ciliar, realizamos un pequeño bolsillo horizontal hasta visualizar la coroides. Con la ayuda de un escarificador entramos en el espacio supracoroideo (Figura 5.4.I) y procedemos a implantar en él la mitad del Esnoper® V-2000, con los canales hacia arriba, para minimizar el roce con la coroides y que los canales al quedar en posición superior, favorezcan la circulación del humor acuoso (Figura 5.4.J). Suturamos el flap escleral con un único punto central con Nylon 10/0 (Figura 5.4.K) y posteriormente la conjuntiva con 2 o 3 puntos sueltos de Nylon 10/0. Finalizamos la cirugía inyectando 0.2 ml de 20 mgr de metilprednisolona (Urbason®) subconjuntival directamente sobre la ampolla intentando que ésta se deslice hacia delante para mejorar la estanquidad de la ampolla (Figura 5.4.L).

Manejo postoperatorio

Todos los pacientes han seguido una pauta descendente (Tabla 5.4) durante 6 semanas de acetato de prednisolona (Polypred®) seguida de antiinflamatorios no esteroideos tópicos (Diclofenaco) durante 1 mes. En la primera semana de tratamiento también se prescribían ofloxacino 0.3% (Exocin®) tópico tres veces al día.

Goniopuntura e Iridoplastia

La goniopuntura la realizamos siempre con el objetivo de garantizar el mantenimiento del espacio subconjuntival, independientemente de la PIO, excepto

Tabla 5.4: Pauta postoperatoria.

1 Semana	Colirio Predforte 1 gota 6 veces día. Colirio Exocin 1 gota 3 veces día.
2 Semana	Colirio Predforte 1 gota 5 veces día.
3 Semana	Colirio Predforte 1 gota 4 veces día.
4 Semana	Colirio Predforte 1 gota 3 veces al día.
5 Semana	Colirio Predforte 1 gota 2 veces día.
6 Semana	Colirio Predforte 1 gota al día.
A partir 7 semana durante 1 mes	Colirio Diclofenaco 1 gota 3 veces al día.

Tabla 5.5: Goniopuntura: Técnica

Goniopuntura	Lente de Ritch / Magna View Porción más anterior de la MBTD Potencia: 4-5 mJ Tratamiento Pre: Mióticos Tratamiento Post: Mióticos (Fáquicos) AINES tópicos (Diclofenaco)
---------------------	--

(MBTD: Membrana trabeculodescemética. AINES: Antiinflamatorio no esteroideo)

en pacientes con valores por debajo de 12 mmHg. Realizamos tres impactos, dos laterales y uno central, si es necesario, visibles y permeables, alejados de la raíz del iris. La energía utilizada está en función del grado de fibrosis de la MBTD pero intentamos no utilizar energías superiores a 4-5 mJ para no aumentar el riesgo de encarceración.

En pacientes fáquicos o cuando la raíz del iris dificulta la visualización completa de la MBTD, instilamos colirio de pilocarpina al 2%, unos minutos antes, para disminuir las posibilidades de encarceración y lo mantenemos con una pauta de tres veces al día durante tres días. Además en todos los casos pautamos AINES tópicos (Diclofenaco) cuatro veces al día durante 1 semana (Tabla 5.5).




Figura 5.5: Gonioscopia: Microimpactos sobre la membrana trabéculo descemética.

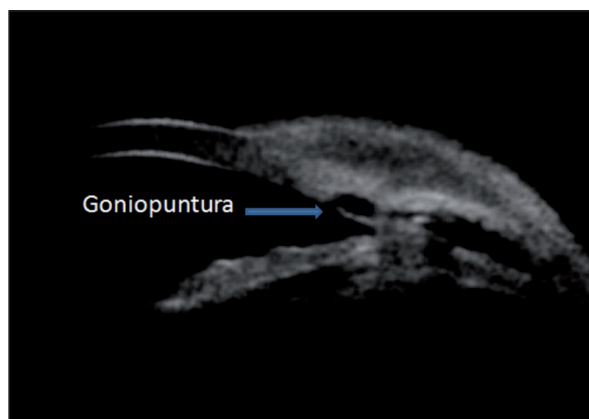

Figura 5.6: Biomicroscopía ultrasónica: Microimpactos de goniopuntura sobre la membrana trabeculodescemética alejados de la raíz del iris.

Tabla 5.6: Iridoplastia: localización y técnica.

	<p>Iridoplastia</p>	<p>Adyacente a la MBTD Lente de Goldman / Ritch / Magna View Entre 10° y 15°, por debajo de la MBTD Sin llegar a la línea media del iris Parámetros del láser: Spot 500 μ 150-200 ms 150-300 mW</p>
--	----------------------------	--

MBTD: Membrana trabeculo descemética

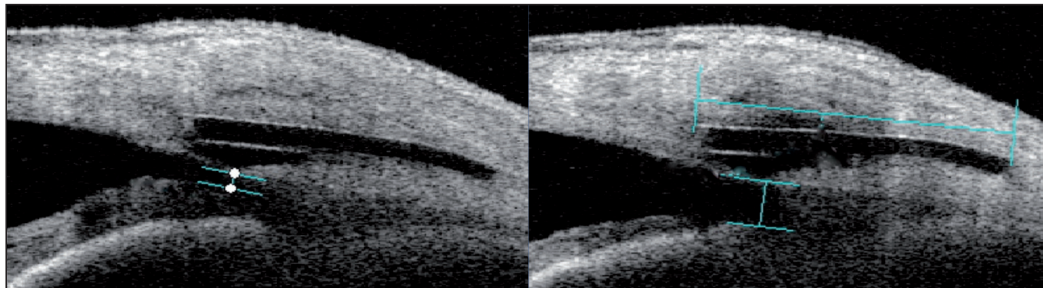


Figura 5.7: OCT de segmento anterior (OCT-SA): Apertura del ángulo tras Iridoplastia sectorial previa a Goniopuntura.

Cuando es necesaria una mayor apertura del ángulo, fundamentalmente en pacientes fáquicos realizamos una iridoplastia sectorial, con laser de argón (Figura 5.7), que siempre practicamos en el mismo momento de la goniopuntura según los parámetros de la Tabla 5.6.

Exploración mediante Biomicroscopía ultrasónica (BMU)

La técnica realizada para obtener los cortes horizontal y verticales es la descrita por Pavlin^{174,175} y el espolón escleral la referencia anatómica a partir de la cual realizamos la exploración (Figuras 5.8 y 5.9). El espolón escleral presenta un aspecto relativamente similar en ojos diferentes. Es la proyección más anterior de la esclerótica y el lugar de adhesión del músculo longitudinal del cuerpo ciliar, situado justo por detrás de la malla trabecular. El método para determinar el espolón escleral consiste en trazar una línea imaginaria en el endotelio corneal y otra en el espacio supraciliar. El punto de intersección entre ambas corresponde a la localización del mismo (Figura 5.8).

A partir de la localización del espolón, realizando secciones perpendiculares y horizontales, determinamos el resto de estructuras y analizamos la presencia de ampolla conjuntival, de espacio supraciliar, el diámetro vertical y horizontal del lago intraescleral y el grosor y la longitud de la MBTD (Figuras 5.10 y 5.11).

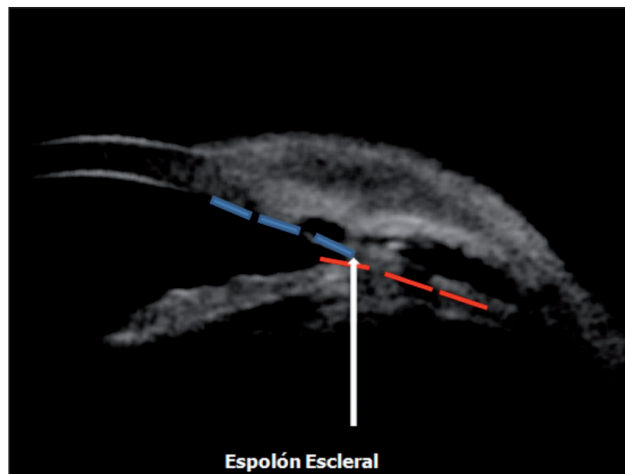


Figura 5.8: Localización del espolón (Flecha blanca). Intersección entre dos líneas imaginarias que siguen el endotelio corneal (Línea discontinua azul) y el espacio supraciliar (Línea discontinua roja).

Para la determinación del volumen del lago intraescleral se ha considerado la semielipsoide como forma geométrica más similar. Calculamos su valor a partir de la altura del lago (A), el diámetro vertical o longitud (B) y el diámetro horizontal o anchura (C). El volumen de un semielipsoide se calcula según la fórmula $Volumen = \frac{4}{6} \times \pi \times a \times b \times c$ siendo a, b y c los radios de altura, longitud y anchura. Si tenemos presente que al realizar las mediciones A, B y C estamos midiendo el radio de altura y los diámetros de longitud y anchura podemos utilizar la fórmula $Volumen = \frac{1}{6} \times \pi \times A \times B \times C$ que es equivalente a la anterior (Figura 5.12).

Todas las exploraciones han sido realizadas por el mismo investigador (JLA), en condiciones similares de luz. La BMU es una técnica de inmersión que precisa

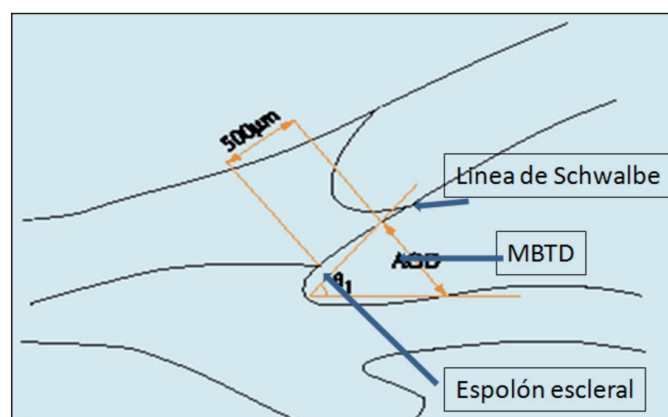


Figura 5.9: Localización del espolón escleral según Pavlin. A partir de aquí calculamos la medida de la membrana trabeculodescemética. La zona perteneciente a la malla trabecular se encuentra aproximadamente hasta 500 µm de la raíz del iris.

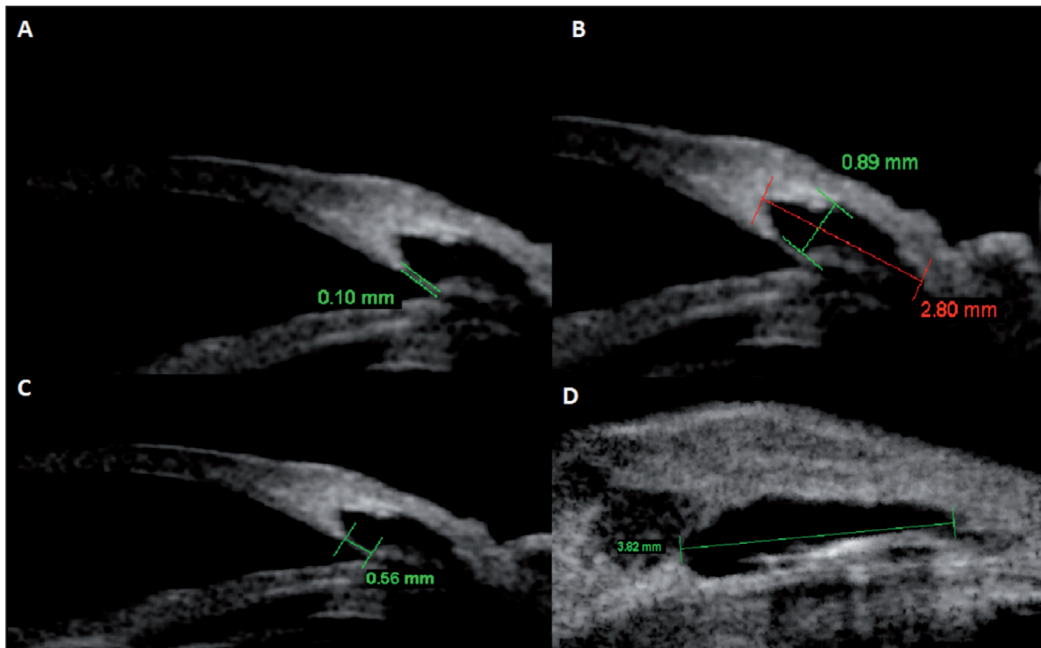


Figura 5.10: Ejemplos de las mediciones consideradas para este trabajo. Para todas las variables siempre se ha escogido la longitud máxima. A) Grosor de la membrana trabeculodescemética B) Altura y diámetro vertical del lago intraescleral. C) Longitud de la membrana trabeculodescemética D) Diámetro horizontal del lago intraescleral.

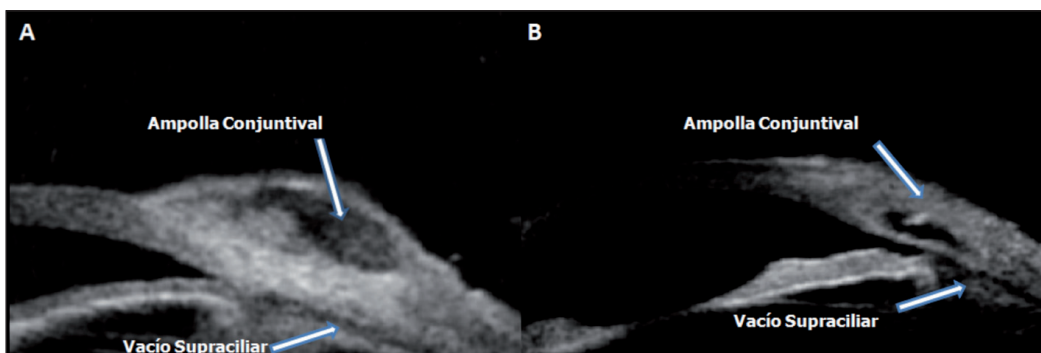


Figura 5.11: A) Ampolla conjuntival y vacío supraciliar B) Ampolla conjuntival y vacío supraciliar.

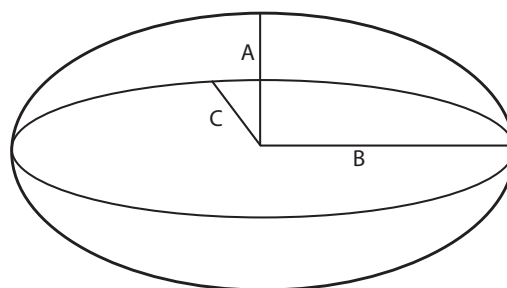


Figura 5.12: Figura geométrica correspondiente a un elipsoide. Si consideramos su mitad se corresponde a un semielipsoide y en función de él, la fórmula utilizada para calcular el volumen intraescleral es $Volumen = 1/6 \times \pi \times A \times B \times C$.

de un medio transmisor, que en nuestro caso ha sido el suero fisiológico con el que se rellenaba las copas suministradas por el fabricante. Se ha utilizado en cada caso, la copa que mejor se adaptaba a cada paciente. Todas las mediciones han sido realizadas con el propio software del aparato, mediante la utilización de las herramientas de medida de las que dispone. La sonda de 35 MHz del VuMax® tiene una resolución física de unos 80 μ (80 μ = 0.08 mm) aunque utiliza algoritmos que la mejoran notablemente y llega a una resolución de 19 μ .

Características del material

Optotipos de Agudeza Visual

La mejor agudeza visual corregida fue determinada mediante el Test de Snellen.

Tonómetro

La medición de la presión intraocular fue realizada con tonómetro de Goldmann acoplado a la lámpara de hendidura. Periodicamente, cada seis meses, se procede en nuestra Unidad a la calibración del tonómetro con la barra de verificación que se suministra como accesorio o antes, si existen sospechas de que las mediciones no son concordantes con exploraciones previas.

Paquímetro corneal

Se realizó en todos los ojos una paquimetría preoperatoria con el paquímetro UP-1000® (Nidek Co Japan).

Campímetro

La exploración campimétrica fue realizada con el campímetro Humphrey® (Ophthalmic Zeiss Instruments). La prueba de campo visual (CV), con estímulo blanco sobre blanco, de tamaño III, con una estrategia central 30-2, excepto en aquellos con muy baja visión en los que fue utilizado el estímulo V.

Biómetro

La longitud axial fue determinada mediante el biómetro Ocuscan® (Alcon, Ft. Worth, TX).

Tomografía de coherencia óptica (OCT)

En aquellos ojos en los que ha sido necesaria, a juicio del investigador, para ayudar a diagnosticar, descartar progresión o necesidad de tratamiento, la realización de un estudio de capa de fibras nerviosas del nervio óptico, ésta se ha realizado mediante el OCT Stratus 3000® (Ophthalmic Zeiss Instruments) utilizando la estrategia de análisis rápida Fast RNFL thickness 3.4.

Ultrabiomicroscopio Vumax® 35/50 (BMU)

La exploración mediante BMU se realizó mediante el sistema ultrasónico del VuMax® 35/50 de alta resolución (Sonomed® Lake Success, NY 11042, USA) utilizando la sonda de 35 MHz (Figura 5.13).



Figura 5.13: Ultrabiomicroscopio VuMax® 35/50 de alta resolución (Sonomed® Lake Success, NY 11042, USA) y las copas de diferentes tamaños utilizada para la exploración.

Láser

El láser utilizado para la Goniopuntura y la Iridoplastia sectorial es el Visulas® YAG III Combi que constituye la combinación de un láser de fotodisrupción y de fotocoagulación (Ophthalmic Zeiss Instruments).

Lentes de Goniopuntura / Iridoplastia

Para la realización de las micropunciones en la MBTD hemos utilizado la lente Magna View Gonio Laser Lens (Ocular Instruments® Bellevue, WA USA). La misma lente ha sido utilizada para realizar la iridoplastia sectorial cuando ésta ha sido necesaria y si en ocasiones la visibilidad de las estructuras angulares o de la MBTD era dificultosa se utilizó la Lente de Ritch (Ocular Instruments® Bellevue, WA USA) (Figuras 5.14 y 5.15).

Material Fungible

Bisturíes

Utilizamos dos bisturíes de 45° (Surgistar® Vista Ca, USA) uno para el marcado y el plano de disección del flap superficial y otro para el flap profundo y el bolsillo supraciliar (Figura 5.16). Completamos la disección del flap superficial con un escarificador tipo Crescent (Crescent knife angled bevel up, Surgistar® Vista



Ocular Magna View Gonio Laser Lens							
 CE	Product Code	Style	Image Mag	Laser Spot Mag	Contact OD	Lens Height	Reference: Optometric Management Vol. 35, No. 6, June 2000 
	OMVGL		1.3x	.77x	15mm	23.5mm	
	OMVGLF	Flange			18mm	24.3mm	

Figura 5.14: Características de la lente Magna View Gonio Laser Lens (Ocular Instruments® Bellevue, WA USA).



Ocular Ritch Trabeculoplasty Laser Lens							
 CE	Product Code	Image Mag	Laser Spot Mag	Contact OD	Lens Height	Static Gonio FOV	Designed with: Robert Ritch, M.D., New York, NY Reference: Review of Ophthalmology Vol. 4, No. 6, p. 97, June 1997 
	ORTA	1.4x	.71x	18mm	23.1mm	80°	

Figura 5.15: Características de la Lente de Ritch (Ocular Instruments® Bellevue, WA USA).

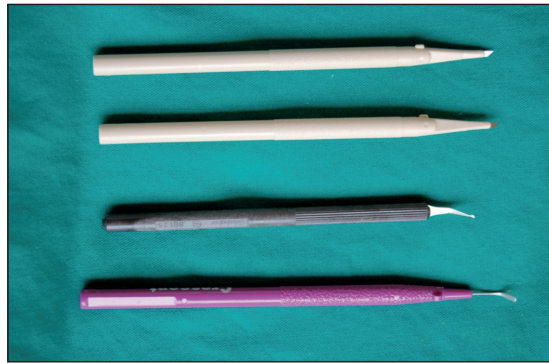


Figura 5.16: Bisturíes utilizados.

Ca, USA) y para la disección del flap profundo un escarificador de hoja mas pequeña que nos permite una mayor facilidad en la maniobra y en la disección del bolsillo supraciliar (Microsurgery knife Alcon-Grieshaber®, Switzeland).

Suturas

La exposición del campo es mediante un punto de anclaje corneal de Nylon 5/0 con aguja espatulada. Para suturar la conjuntiva y el tapete escleral utilizamos un Nylon de 10/0.

Implante Esnoper® V-2000

Esnoper® V-2000 es un implante escleral no reabsorbible de HEMA especialmente diseñado para evitar el colapso del lago intraescleral y favorecer el drenaje del humor acuoso tras una EPNP, pudiéndose implantar tanto en el lago intraescleral como en el espacio supraciliar.

El HEMA (2-hidroxietilmetacrilato) pertenece al grupo de los biomateriales poliméricos permanentes y su gran versatilidad lo ha convertido en un componente muy utilizado en la fabricación de dispositivos biomédicos en diferentes especialidades incluso en territorios altamente vascularizados. El material es un copolímero de 2-hidroxietil metacrilato (2-HEMA) y 2-metacrilato de etoxietilo (EOEMA). El poli 2-HEMA es un monómero hidrófilo que forma un homopolímero con un contenido en agua de 25% lo que permite una fácil inserción y manipulación. Ha demostrado ser biocompatible cuando se ha utilizado tanto en la fabricación de lentes intraoculares, como de implantes de glaucoma y tiene la estabilidad requerida para que se pueda permanencia a largo plazo.

Las medidas del Esnoper® V-2000 son de 2.85 x 3 x 1.40 mm, lo que nos permite implantarlo a partes iguales en el lago intraescleral y en el espacio supraciliar. Posee dos orificios, uno de ellos para su fijación y otro más grande que actúa como mantenedor de espacio (Figura 4.21).

Histopatología del implante Esnoper® explantado

Antes de la implantación del Esnoper® V-2000 en el espacio supraciliar que es un territorio altamente vascularizado, hemos analizado el implante Esnoper® original, cuya composición es exacta al V-2000, extraído en un paciente, después de 63 meses, mediante microscopía óptica convencional. Una porción se fijó en formol y se incluyó en parafina. Otra porción del mismo, se fijó en glutaraldehído y se incluyó en resina epoxi, con el fin de realizar cortes semifinos (0.5 μ). Dada la naturaleza del material no se pudo obtener cortes ultrafinos para estudio ultraestructural. El estudio con microscopía óptica mostro un material refráctil (HEMA) no teñible con hematoxilina-eosina. El implante mostraba una superficie lisa en la que no se observaron erosiones ni otras alteraciones. Los cortes semifinos teñidos con azul de toluidina confirmaron la integridad del implante extraído. A pesar de que no se examinó histológicamente el tejido adyacente al implante, no se observaron signos que sugirieran una reacción inflamatoria, de células gigantes o fibrosa al mismo (Figuras 5.17 y 5.18). (Loscos J, Tapia G, Perra M.A, de la Cámara J. Histopatología del implante de HEMA (Esnoper®) explantado, Comunicación en panel presentada en el IV Congreso de la Sociedad Española de Glaucoma, Marzo 2009; Barcelona)

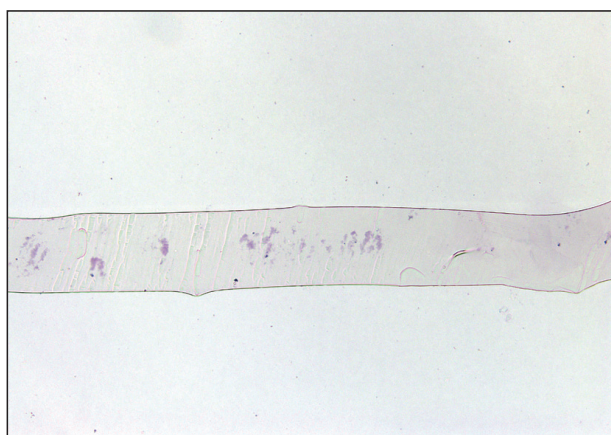


Figura 5.17: Implante de Hema (Esnoper®): Corte parafinado del implante de HEMA.

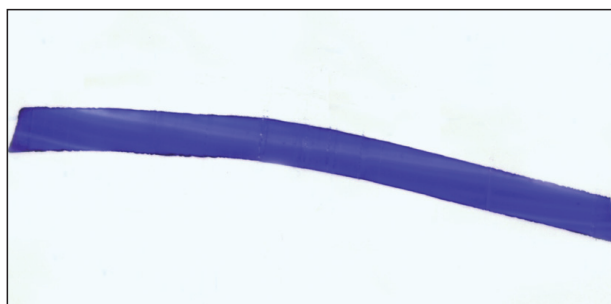

Figura 5.18: Implante de Hema (Esnoper®): Corte semifino teñido con Azul Alcian. Se observa una superficie lisa sin erosiones ni células inflamatorias.

Tabla 5.7: Protocolo de seguimiento.

	Pre Op	24 horas	1 mes	3 meses	6 meses	12 meses	18 meses	24 meses
AV	X		X	X	X	X	X	X
Campimetría	X							
OCT	X							
Tonometría	X	X	X	X	X	X		
Paquimetría	X							
Gonioscopía	X		X	X	X	X	X	X
Grafía N.O	X							
Long.Axial	X							
F.O	X	X	X	X	X	X	X	X
BMU								X

AV: Agudeza visual. OCT: Tomografía óptica de coherencia. N.O: Nervio óptico. Long Axial: Longitud axial. BMU: Biomicroscopía ultrasónica.

Protocolo de seguimiento

La valoración preoperatoria incluye una historia clínica oftalmológica y un examen ocular con la determinación de la mejor agudeza visual corregida, biomicroscopía, paquimetría, gonioscopía, tonometría de aplanación, fondo de ojo con registro fotográfico de la papila, OCT de papila, campimetría computerizada y determinación de la longitud axial.

Los controles se realizaron a las 24 horas de la intervención, al mes, a los tres meses, a los 6, a los 12, a los 18 y a los 24 meses, siguiendo el protocolo en la realización de pruebas que consta en la Tabla 5.7. En función de la evolución tensional y a juicio del investigador, se realizaron en algunos pacientes registro fotográfico del nervio óptico, OCT de papila y/o exploración campimétrica en cualquier parte del proceso para descartar progresión y valorar la necesidad de instaurar tratamiento.

Criterios de éxito

Los criterios de éxito han sido establecidos en base al control tensional de manera que se ha considerado Éxito completo (A) cuando la PIO era menor o igual a 21 mmHg sin tratamiento, Éxito cualificado (B) cuando la presión intraocular era menor o igual a 21 mmHg con medicación y Fracaso (C) cuando era mayor de 21 mmHg con o sin medicación (Tabla 5.8).

Tabla 5.8: Criterios de éxito.

Éxito completo A:	PIO \leq 21mmHg sin medicación
Éxito cualificado B:	PIO \leq 21mmHg con medicación
Fracaso C:	PIO $>$ 21mmHg con / sin medicación

Definición de complicaciones

Las complicaciones están definidas en la Tabla 5.9. Las dividimos en intraoperatorias, postoperatorias inmediatas o precoces si tienen lugar antes del mes de la intervención y postoperatorias tardías, si tienen lugar en el mes posterior a la intervención.

Definimos como complicaciones intraoperatorias la hernia de coroides (Figura 5.19) y las microperforaciones de la MBTD. Las macroperforaciones son eliminadas del estudio al ser reconvertidas a trabeculectomía.

Las complicaciones postoperatorias inmediatas o precoces, son las que aparecen durante el primer mes e incluyen el seidel, el hiphema, la hipotonía mantenida durante cuatro semanas, con o sin pliegues maculares (Figura 5.20), tyndall marcado de la cámara anterior, atalamia con contacto iridocorneal periférico o cámara muy disminuida respecto al ojo contralateral y la aparición de sinequias anteriores periféricas o pequeñas encarceraciones de iris (Figura 5.21) secundarias a microperforaciones o a la propia atalamia. La PIO \geq 21 mmHg en el control postoperatorio de las 24 horas, se ha considerado también como complicación inmediata.

La aposición del iris en la MBTD, con o sin enclavamiento del iris, se considera precoz o tardía, en función del momento de su aparición, ya que pueden aparecer en cualquier parte del proceso (Figura 5.22).

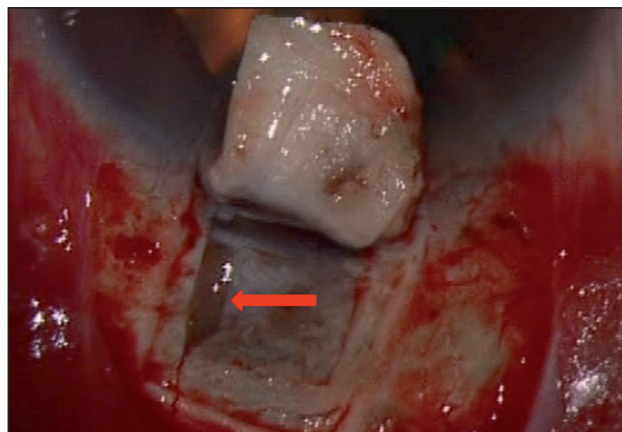


Figura 5.19: Hernia corioidea en pilar nasal (Flecha roja) (Paciente N° 40 OD).

Tabla 5.9: Definición de complicaciones.

Complicación	Definición
Hiphema	Eritrocitos en cámara anterior.
Hipotonía	PIO \leq 5 mmHg mantenida durante más de 4 semanas.
Atalamia	Disminución de la cámara anterior sin contacto iridocorneal periférico.
Seidel	Fenómenos de fuga de humor acuoso en la ampolla de filtración.
Hipertensión ocular	PIO \geq 21mmHg a las 24 horas.
Inflamación cámara anterior (Tyndall)	Flare / células en cámara anterior.
Desprendimiento de coroides	Objetivable sin midriasis, con lente de 90 dioptrías.
Cataratas inducidas	Catarata de rápida progresión dentro de los 3 meses postintervención.
Prolapso Uveal	Prolapso cuerpo ciliar en la ampolla intraescleral.
Aposición	Contacto periférico iris-MBTD.
Ampolla isquémica	Ampolla avascular de paredes finas, con esclera visible.
Ampolla amenazada	Reducción progresiva en la altura y extensión de la ampolla. Desaparición progresiva de microquistes conjuntivales. Engrosamiento de las paredes de la ampolla.
Ampolla disestésica (Gigante)	Ampolla gigante que ocasiona discomfort.
Quiste de Tenon	Ampolla localizada, elevada, vascular con aumento de PIO secundaria.
Dellen	Adelgazamiento periférico de la cornea secundario a ampollas conjuntivales grandes.
Goniopuntura Precoz (< 1 mes post IQ)	Disección insuficiente MBTD.
Complicaciones de la Goniopuntura	Enclavamiento Iris en MBTD. Hipotonía mantenida PIO \leq 5 mmHg mantenida durante más de 2 semanas. Sangrado con/sin hiphema.

MBTD: Membrana trabéculo descemética. IQ: Intervención quirúrgica

También se considera complicación precoz o tardía según el momento de aparición, las cataratas de rápida progresión, en caso contrario se consideraban fisiológicas, y el prolapso uveal intraescleral determinado por BMU, independientemente de la presencia o ausencia de vacío supraciliar (Figuras 5.23 y 5.24).

Las complicaciones relacionadas con la ampolla son, la aparición de quistes de Tenon, el fracaso de la ampolla precoz con necesidad de manipulación conjuntival (needling) y las ampollas isquémicas. La goniopuntura no se considera una complicación, excepto si se realiza dentro del mes de la intervención ya que entonces significa una disección insuficiente de la MBTD. Las complicaciones

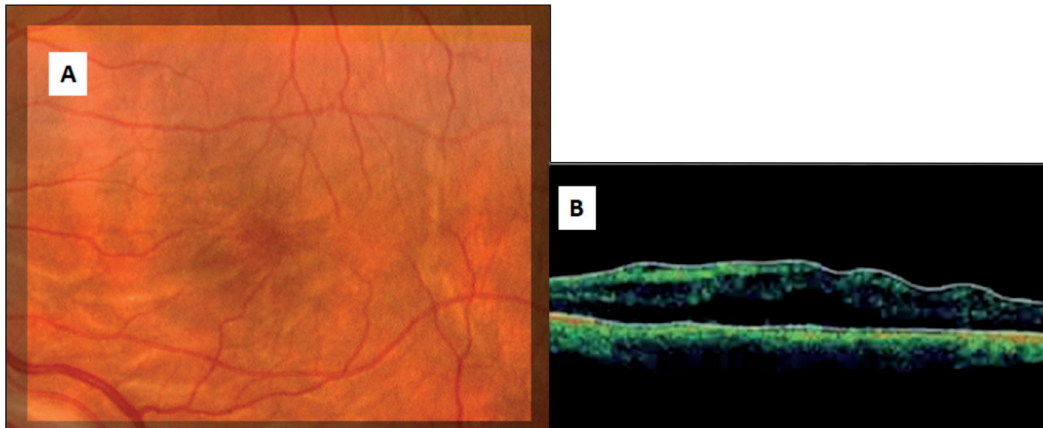


Figura 5.20: A) Pliegues maculares por hipotonía en un paciente con glaucoma pigmentario incluido en este estudio (Paciente N°3 OD). B) Tomografía óptica de coherencia (OCT): pliegues maculares del mismo paciente (Paciente N°3 OD).




Figura 5.21: Incarceración del iris secundaria a microperforación intraoperatoria. Antes (Flecha Roja) y después de ser repuesto con láser de Argón (Flecha azul) (Paciente N°35 OD).

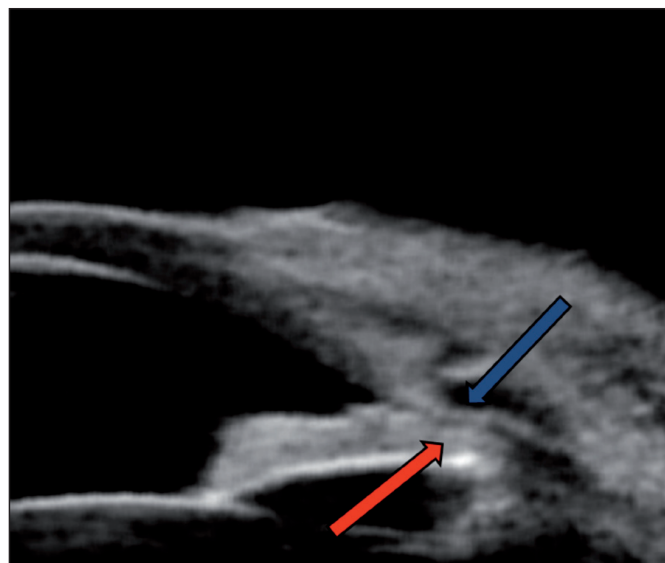


Figura 5.22: Biomicroscopía ultrasónica (BMU): Aposición del iris (Flecha Roja) sobre la membrana trabeculodescemética (Flecha Azul) (Paciente N°20 OD).

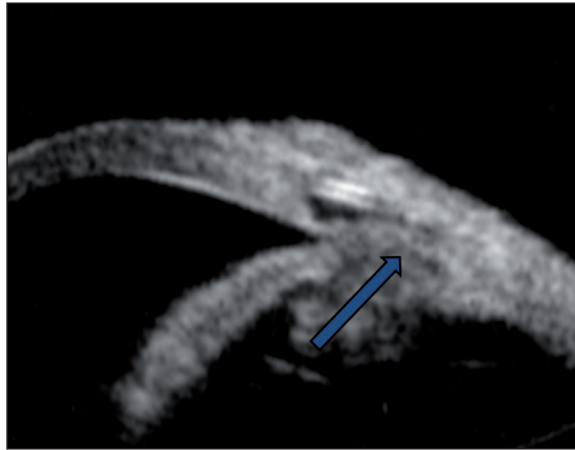


Figura 5.23: Biomicroscopía ultrasónica (BMU): Prolapso uveal (Flecha Azul). No se aprecia ampolla conjuntival ni vacío supraciliar (Paciente N°22 OD).

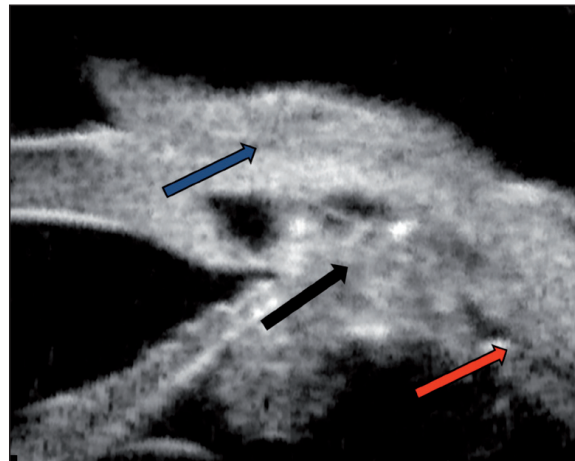


Figura 5.24: Biomicroscopía ultrasónica (BMU): Prolapso uveal. Cuerpo ciliar prolapsado en lago intraescleral (Flecha Negra). Se aprecia ampolla conjuntival (Flecha Azul) y vacío supraciliar (Flecha Roja) (Paciente N°24 OD).

atribuibles a la goniopuntura son la hipotonía mantenida durante más de 2 semanas, la encarceración del iris en la MBTD y el sangrado, con o sin, formación de hiphema (Figura 5.25).

Análisis estadístico

El presente estudio es un análisis prospectivo longitudinal selectivo de una población. Para la descripción de los datos se han calculado la media, la mediana, la desviación estándar, el mínimo y el máximo en caso de variables cuantitativas. En caso de las variables categóricas se han calculado las frecuencias absolutas y relativas (%).

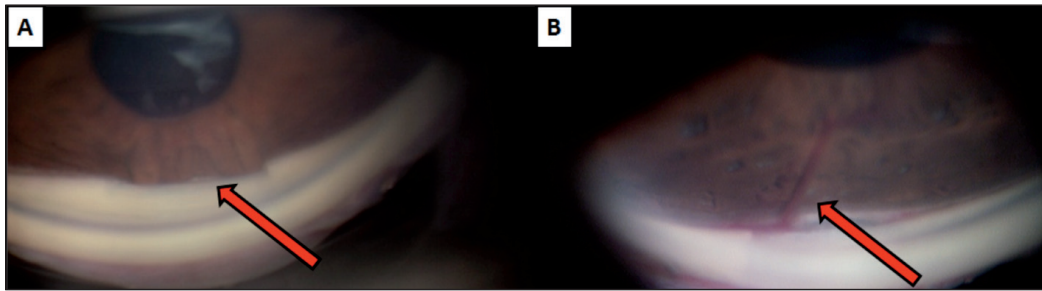


Figura 5.25: A) Enclavamiento parcial postgoniopuntura, respetando la parte central de la membrana trabeculodescemética (Paciente N° 38 OD) B) Sangrado postgoniopuntura (Paciente N° 37 OI).

Para la visualización de los datos se han utilizado los siguientes gráficos:

- **Gráfico de mosaicos:** Se utiliza para la representación de dos variables categóricas X e Y. Por un lado, muestra la distribución condicionada de X dado Y, por otro lado la distribución marginal de Y.
- **Diagrama y caja (box plot):** Se utiliza para representar la distribución de una variable cuantitativa (Y) en función de una variable categórica (X). Para cada categoría de X, se muestran el mínimo, el máximo así como la mediana y los cuantiles del 25 y del 75% de Y. Identifica además datos muy alejados de los demás.
- **Diagrama de dispersión:** Se utiliza para representar la relación entre dos variables cuantitativas. En la ordenada se suele representar la variable que posiblemente dependa de la otra.
- **Gráfico Bland-Altman:** Es una herramienta útil para estudiar la concordancia de dos variables cuantitativas emparejadas como por ejemplo la PIO medida en dos momentos distintos. En la abscisa se presenta la media de ambas medidas, en la ordenada su diferencia. Si ambas medidas coinciden se espera que las diferencias tomen valores cercanos a 0.

Para cuantificar la asociación lineal entre las variables cuantitativas se ha calculado el coeficiente de correlación de Pearson (r) con su intervalo de confianza del 95%. Para estudiar la eficacia del tratamiento en función de distintas variables cuantitativas y categóricas, para cada una de estas variables se ha ajustado un modelo lineal mixto con un efecto aleatorio. La razón para el uso de estos modelos en lugar de pruebas t o chi-cuadrado, es la dependencia entre los datos de los ojos izquierdo y derecho de algunos pacientes. Ambas pruebas requieren la independencia de los datos, premisa que aquí no se cumplió. Los métodos estadísticos tuvieron en cuenta esta dependencia entre los datos de un mismo paciente.

Para este estudio hemos preferido el uso de la variable cuantitativa original, ya que una categorización de la misma supone una pérdida de información sobre todo para estudiar la correlación del resultado con factores asociados a la efica-

cia. Además, los modelos lineales mixtos permiten el análisis de variables cuantitativas con efectos aleatorios, mientras a día de hoy no parece haber métodos para el análisis de variables ordinales (como es el caso de la variable éxito) con efectos aleatorios.

Todos los análisis estadísticos se han llevado a cabo con el paquete estadístico R, versión 2.13.1. Resultados de pruebas estadísticas con un p-valor inferior a 0.05 fueron considerados estadísticamente significativos.¹⁸⁰

6. Resultados

Descripción de los resultados de la muestra

Descripción del éxito a las 24 horas, al mes, a los 12, 18 y 24 meses.

Los criterios de éxito postquirúrgico están definidos en el Apartado 5.9 y en la Tabla 5.8 del Apartado Material y Métodos. A las 24 horas, 44 ojos (91.7%), se encontraban con presión intraocular (PIO) por debajo de 21 mmHg sin medicación (Éxito A) y 4 ojos, con PIO por encima de 21 mmHg, considerado Fracaso de manera estricta, pues no se valoró la posible respuesta al tratamiento tópico. Al mes, 39 ojos (81.2%) se consideraron Éxito A y 9 ojos Fracaso. A los 12 meses, 36 ojos (75%) no precisaban tratamiento alguno, 6 ojos estaban controlados con ayuda de medicación y otros 6 precisaron a partir de ese momento, de goniopuntura y/o medicación.

La Tabla 6.1 y la Figura 6.1, muestran la evolución del éxito hasta los 24 meses después de la cirugía. A los 18 meses, 22 ojos (66.7%) estaban sin medicación, 6 ojos (15.2%) estaban controlados con medicación hipotensora y 6 ojos (15.2%)

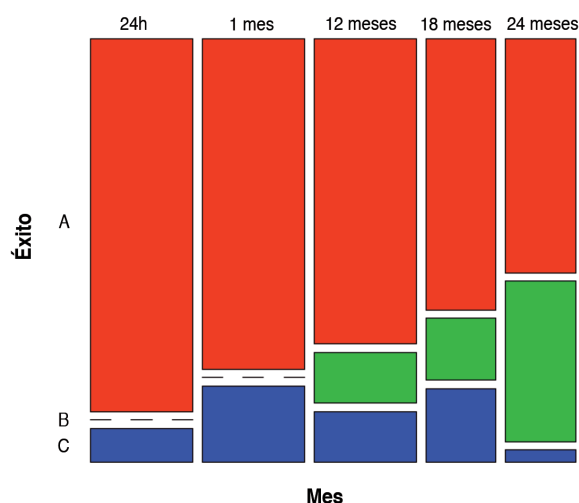


Figura 6.1: Diagrama que representa el Éxito A: PIO ≤ 21 mmHg sin tratamiento, B: PIO ≤ 21 mmHg con tratamiento, o Fracaso C PIO > 21 mmHg con tratamiento, a las 24 horas, al mes, a los 12 meses, a los 18 meses y a los 24 meses. La anchura de las barras es proporcional al número de casos en cada mes (24h, 1 mes y 12 meses [N=48]; 18 y 24 meses, [N=33]).

Tabla 6.1: Determinación del éxito a las 24 horas, al mes, a los 12 meses, a los 18 meses y a los 24 meses.

	Éxito	N	%
24 horas (N=44)	A	44	91.7
	B	0	0.0
	C	4	8.3
1 mes (N=44)	A	39	81.2
	B	0	0.0
	C	9	18.8
12 meses (N=44)	A	36	75.0
	B	6	12.5
	C	6	12.5
18 meses (N=33)	A	22	66.7
	B	5	15.2
	C	6	18.2
24 meses (N=33)	A	19	57.6
	B	13	39.4
	C	1	3.0

Éxito A: PIO \leq 21 mmHg sin tratamiento. Éxito B: PIO \leq 21 mmHg con tratamiento. C: Fracaso PIO $>$ 21 mmHg con tratamiento.

precisaban mayores necesidades terapéuticas. A los 24 meses, 19 (57.6%) ojos no precisaban tratamiento, 13 (39.4%) estaban controlados con medicación tópica y 1 ojo (3%) necesitaba un incremento terapéutico.

Complicaciones de la técnica quirúrgica

Todas las complicaciones se encuentran reflejadas en la Tabla 6.2.

Complicaciones intraoperatorias

Consideramos como complicaciones intraoperatorias aquellas que han tenido lugar durante la intervención quirúrgica.

- Hernia de coroides intraoperatoria: **2** (4.16%)
- Microperforaciones de la membrana trabeculodescemética (MBTD): **1** (2.08%)
- Ojal Conjuntival: **1** (2.08%)

Complicaciones postoperatorias precoces

Consideramos como complicaciones precoces aquellas que han tenido lugar durante el primer mes después de la intervención quirúrgica.

- Seidel: A las 24 h: **11** (22.91%)
A la semana: **2** (4.16%)
Al mes: **1** (2.08%)
- Hiphema: **7** (14.58%)
- Defecto epitelial corneal: **1** (2.08%)
- Hipertensión Ocular (HTO): PIO \geq 21mmHg a las 24 horas: **4** (8.32%)
- Tyndall: **1** (2.08%)
- Atalamia con contacto iridocorneal periférico o cámara anterior muy disminuida respecto al ojo contralateral: **3** (6.25%)
- Dellen: **1** (2.08%)
- Ampolla disestésica: **1** (2.08%)
- Goniopuntura precoz: **3** (6.25%)
- Desprendimiento de coroides (DC): **3** (6.25%)
- Pliegues maculares por hipotonía: **1** (2.08%)
- Sinequia Anterior Periférica (SAP): **1** (2.08%)
- Aposición iris-MBTD: **1** (2.08%)
- Ampollas amenazadas: **2** (4.16%)

Complicaciones postoperatorias tardías

Consideramos como complicaciones tardías aquellas que han tenido lugar partir del mes de la intervención quirúrgica y son específicas de la propia técnica.

Tabla 6.2: Complicaciones intra, postoperatorias inmediatas y tardías incluidas las de la Goniopuntura y las relacionadas con la ampolla.

Intraoperatorias	Postoperatorias (< 1mes)	Tardías (> 1 mes)
Hernia Coroides: 2 (4.16%)	Seidel 24 h: 11 (22.91%)	Cataratas: 1 (6.25%)
Microperforaciones: 1 (2.08%)	Seidel 1 sem: 2 (4.16%)	Prolapso uveal: 2 (4.16%)
Ojal Conjuntival: 1 (2.08%)	Seidel 1 mes: 1 (2.08%)	Enclavamiento: 1 (2.08%)
	Retracción: 1 (2.08%)	Hipotonía: 1 (2.08%)
	Hiphema: 7 (14.58%)	Ampollas isquémicas: 8 (4.16%)
	DEC: 1 (2.08%)	Sangrado post GP: 7 (14.8%)
	HTO \geq 21mmHg: 4 (8.32%)	
	Tyndall: 1 (2.08%)	
	DC: 3 (6.25%)	
	Pliegues maculares: 2 (4.16%)	
	SAP: 1 (2.08%)	
	Atalamia: 3 (6.25%)	
	Aposición: 1 (2.08%)	
	Ampolla amenazada: 2 (4.16%)	
	Dellen: 1 (2.08%)	
	Ampolla disestésica: 1 (2.08%)	

DEC: Defecto epitelial corneal. HTO: Hipertensión. DC: Desprendimiento de coroides. SAP: Sinequia anterior periférica. GP: Goniopuntura.

Las relacionadas con la ampolla y las atribuibles a la goniopuntura, se comentan respectivamente en el Apartado 6.1.2.4 y 6.1.2.5.

- Cataratas inducidas: **1** (6.25%)
- Prolapso uveal intraescleral: **2** (4.16%)

Complicaciones relacionadas con la ampolla

Consideramos como complicaciones relacionadas con la ampolla conjuntival que son secundarios a los procesos postoperatorios reactivos.

- Ampollas amenazadas: **2** (4.16%)
- Ampollas isquémicas: **8** (16.66%)

Complicaciones relacionadas con la Goniopuntura

Consideramos como complicaciones relacionadas con la goniopuntura las que aparecen a lo largo del proceso y son secundarias y atribuibles a la misma.

- Enclavamiento total o parcial del iris en MBTD: **1** (2.1%).
- Hipotonía (≤ 5 mmHg): **1** (2.1%)
- Sangrados: **7** (14.8%)

Eficacia de la técnica quirúrgica

Presión intraocular pre y postoperatoria

La Tabla 6.3 a y la Figura 6.2, muestran la evolución (media) de la PIO postoperatoria. La Figura 6.3 muestra la evolución de la PIO de manera individualizada.

La PIO postoperatoria media, a los 12 meses es de 16.5 mmHg \pm 4.47 mmHg. Respecto al valor previo medio, de 24.6 mmHg, de los 41 ojos con seguimiento de hasta los 12 meses, fue de 7.9 mmHg, lo que equivale a una reducción del 32.1% y mostró una relación estadísticamente significativa ($p < 0.001$).

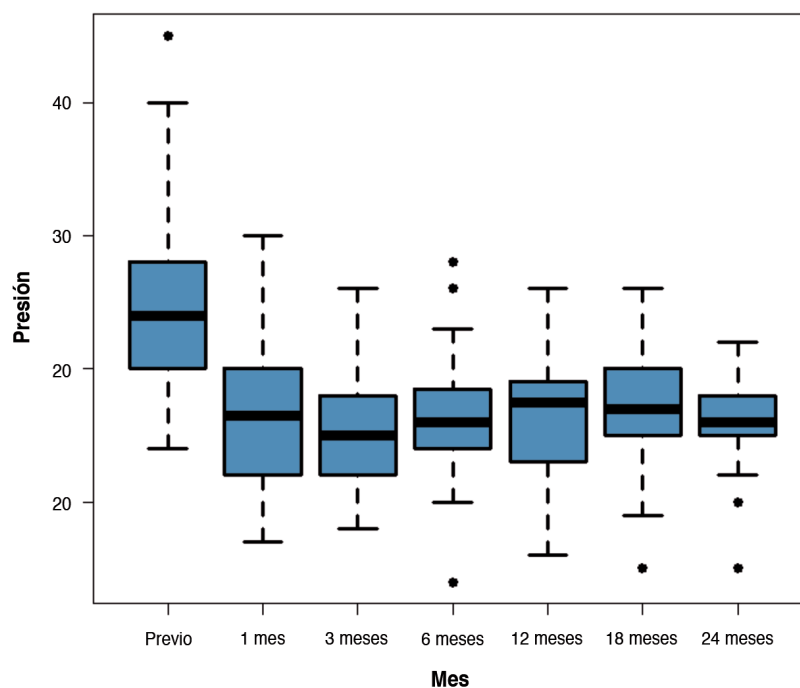
La PIO postoperatoria media, a los 18 meses es de 16.8 mmHg \pm 4.36 mmHg. Respecto al valor previo medio, de 24.3 mmHg, de los 33 ojos con seguimiento hasta los 18 meses, la reducción media al fue de 7.5 mmHg, lo que equivale a una reducción del 30.9% y mostró una relación estadísticamente significativa ($p < 0.001$).

La PIO postoperatoria media a los 24 meses es de 16.1 mmHg \pm 3.43 mmHg. Respecto al valor previo medio de 24.3 mmHg, de los 33 ojos con seguimiento hasta los 24 meses, la reducción media al fue de 8.2 mmHg, lo que equivale a una reducción de un 33.7% y mostró una relación estadísticamente significativa ($p < 0.001$).

Tabla 6.3: Evolución de la PIO postoperatoria en mmHg.

	Previo	24 horas (N=48)	1 mes (N=48)	3 meses (N=48)	6 meses (N=48)	12 meses (N=48)	18 meses (N=33)	24 meses (N=33)
Media	24.6	7.94	17.2	15.5	16.4	16.5	16.8	16.1
DS	6.33	6.55	5.73	4.28	4.11	4.47	4.36	3.43
Mediana	24	6.5	16.5	15	16	17.5	17	16
Mínimo	14	0	7	8	4	6	5	5
Máximo	45	28	30	26	28	26	26	22

DS: Desviación estándar.

**Figura 6.2:** Presión intraocular media hasta los 24 meses.

Goniopuntura

Hemos practicado goniopuntura (Tabla 6.4 y Figura 6.4) en todos los casos excepto en uno (97.9%), consiguiendo un descenso medio tensional de 4.02 mmHg, siendo este descenso estadísticamente significativo ($p < 0.001$). El paciente en el que no se realizó la goniopuntura, la PIO no ha superado a lo largo de los 24 meses, los 12 mmHg y era el que tenía una trabeculectomía previa. El tiempo medio transcurrido desde la intervención hasta la realización de la goniopuntura ha sido de 150 días.

En 11 ojos (23.4 %) se asoció una iridoplastia sectorial a la goniopuntura. Se trataba de ojos fáquicos o con iris convexos, en los que buscábamos una mayor


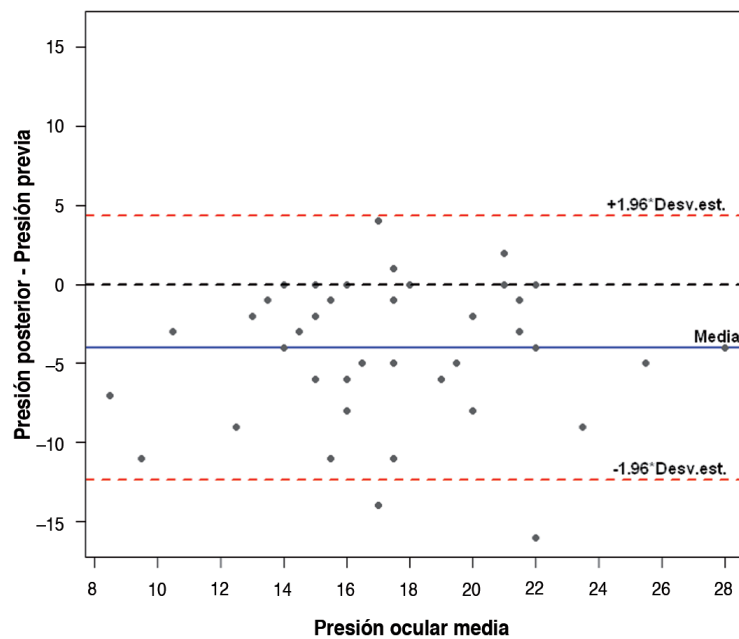


Figura 6.3: Evolución de la presión intraocular en cada uno de los 48 ojos incluidos en este estudio.

Tabla 6.4: Resultados de la goniopuntura (N=47)

	Media	DS	Mediana	Mínima	Máxima
Tiempo (días)	150	110	145	4	455
PIO Pre (mmHg)	19.3	4.44	18	12	30
PIO Post (mmHg)	15.3	4.55	15	4	26
Descenso PIO (mmHg)	- 4.02	4.27	- 4	- 16	4

PIO: presión intraocular. DS: Desviación estándar.

**Figura 6.4:** Diagrama de Bland-Altman: Descenso tensional después de la goniopuntura.

amplitud del ángulo. Cuando en controles gonioscópicos, posteriores a la goniopuntura, no se apreciaban claramente microperforaciones permeables, se repitió la goniopuntura, lo que sucedió en 3 casos (6.3%).

Necesidad de tratamiento en pacientes intervenidos

La necesidad de tratamiento a lo largo del seguimiento postquirúrgico se muestra en la Tabla 6.5 y las Figuras 6.5 y 6.6. De una media preoperatoria de 2.71 medicaciones por ojo postoperatoriamente se ha pasado a 0.22 a los 12 meses (N=48) a 0.27 a los 18 (N=33), y a 0.4 a los 24 (N=33).

Al mes de la intervención, los 48 ojos estaban sin tratamiento (100%), pero en 2 de ellos se decidió prescribir tratamiento tópico por PIO objetivo insuficiente.

Tabla 6.5: Número de medicaciones durante el seguimiento.

Tiempo	Nº Tratamientos	Pacientes	%
1 mes (N=48)	0	48	100
3 mes (N=48)	0	46	95,8
	1	2	4,2
6 mes (N=48)	0	45	89,5
	1	3	10,5
12 mes (N=48)	0	39	81,9
	1	7	14,7
	2	2	4,2
18 mes (N=33)	0	24	74,0
	1	9	26,2
24 mes (N=33)	0	19	57,5
	1	12	36,3
	2	2	6,1

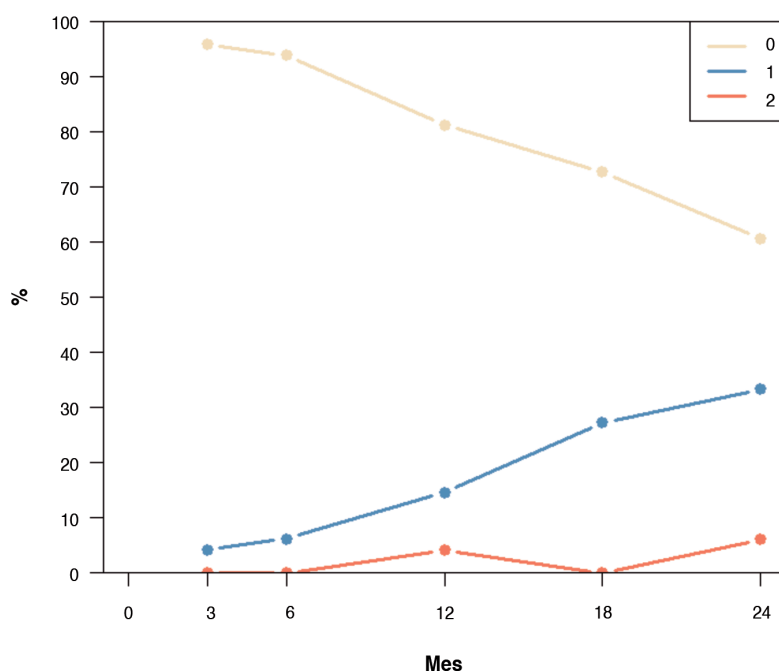


Figura 6.5: Gráfico de la evolución de la necesidad de tratamiento con 0, 1 y 2 medicaciones.

A los 3 meses, 2 ojos (4.2%) precisaban tratamiento y 46 ojos (95.8%) estaban sin, pero en 3 (10.5%) de ellos se prescribió tratamiento por PIO objetivo insuficiente.

A los 6 meses, 45 ojos (89.5%) no precisaban medicación alguna, mientras que 3 (10.5%) estaban en tratamiento hipotensor con monoterapia. De estos tres pacientes, en 1 (4.2%) se cambió un betabloqueante por un análogo de las pros-

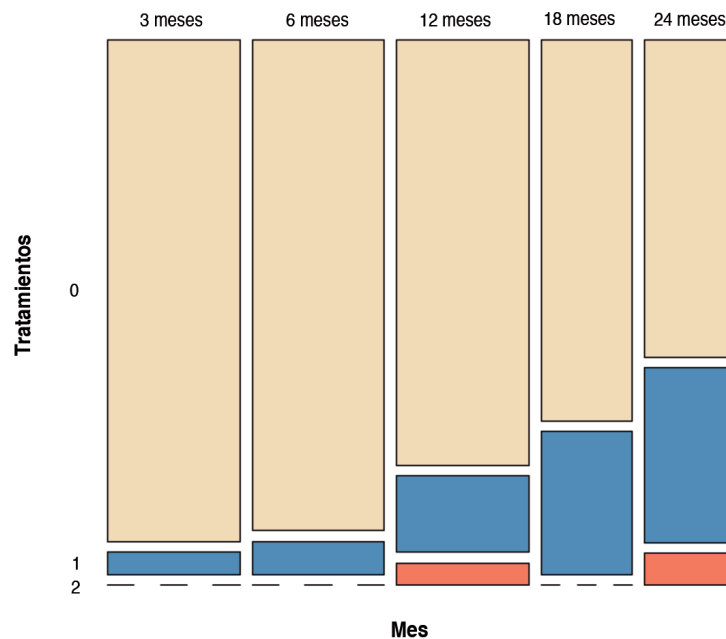


Figura 6.6: Evolución de la necesidad de tratamiento a lo largo del estudio. La anchura de las barras es proporcional al número de casos en cada mes (3, 6 y 12 meses [N=48]; 18 y 24 meses, [N=33]).

taglandinas y en otro se cambió por una combinación fija (4.2%). Entre los 45 (89.5%) que estaban sin tratamiento, en 5 (14.7%) se pautó medicación en régimen de monoterapia y en 1 (4.2%) de terapia combinada.

A los 12 meses, 7 ojos (14.7%) estaban con 1 medicamento y 2 (4.2%) con terapia combinada, uno de los cuales precisó la pauta de un tercer medicamento (2.1%). De los 39 (81.9%) que estaban sin medicación, en 2 (4.2%) de ellos se instauró tratamiento.

A los 18 meses, se analizaron 33 ojos. Nueve (26.2%) estaban bajo tratamiento y 24 (74%) sin tratamiento. Por PIO objetivo insuficiente, en 5 (15.28%) de los que estaban sin medicación, debió prescribirse tratamiento. En 1 (3.05%) de los 9 ojos que estaban bajo monoterapia se cambió el tratamiento y en otro (3.05%) se indicó una combinación fija.

A los 24 meses, 19 (57.5%) estaban sin tratamiento, 12 (36.3%) con un principio activo y 2 (6.1%) bajo terapia combinada, uno de ellos (3.05%) por error del paciente que se automedicó.

Análisis de la Agudeza Visual (AV) pre y postoperatoria

La Figura 6.7 muestra la evolución individualizada de la AV de todos los ojos incluidos en este estudio.




Figura 6.7: Evolución de la Agudeza Visual (AV) en cada uno de los 48 ojos incluidos en este estudio.

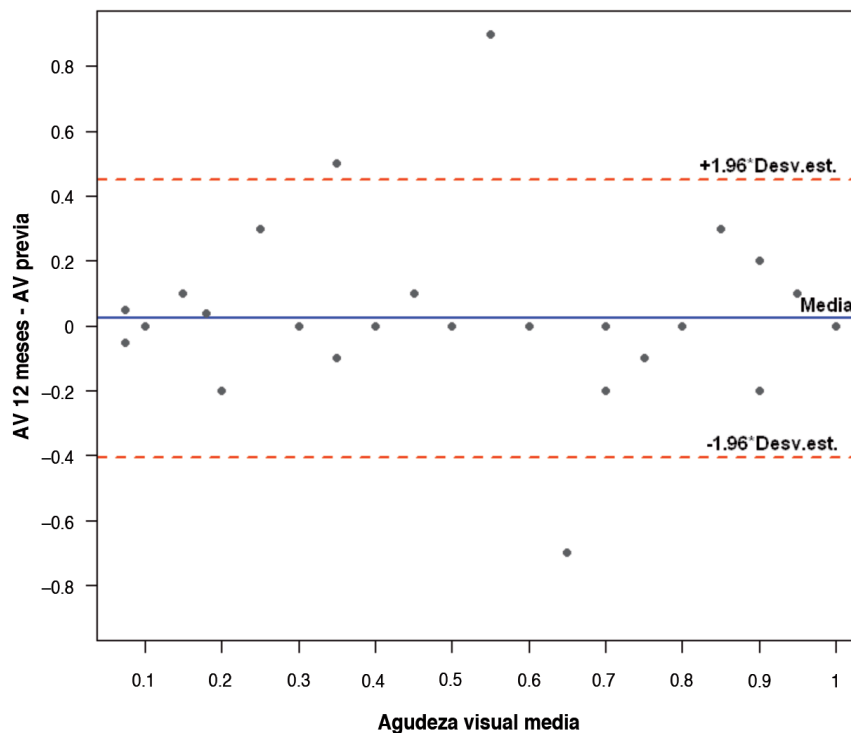


Figura 6.8: Diagrama de Bland-Altman: Cambio observado en la Agudeza visual (AV) a los 12 meses.

La AV preoperatoria media, para los 48 pacientes incluidos en este estudio era de 0.6 ± 0.3 , siendo la AV máxima de 1.0 y mínima de 0.05.

La AV postoperatoria media, para los 48 pacientes analizados a los 12 meses era de 0.6 ± 0.2 , siendo la máxima de 1.0 y mínima de 0.05. El cambio observado respecto a la preoperatoria era de 0.0237 ± 0.219 con un cambio mínimo de -0.7 y máximo de 0.9 . Como se puede ver en el gráfico Bland-Altman (Figura 6.8), el cambio a los 12 meses no depende del valor inicial. En sólo un caso hubo un aumento superior a 0.6 y en un caso una disminución de 0.6.

La AV media, para los 33 ojos analizados a los 24 meses, era de 0.7 ± 0.2 , una mediana de 0.8 siendo la máxima de 1.0 y mínima de 0.05. El cambio observado respecto a la preoperatoria era de -0.0109 ± 0.1 con un cambio mínimo de -0.5 y máximo de 0.3 (Figura 6.9).

Factores asociados a la eficacia

Presión intraocular a las 24 horas

El coeficiente de correlación de Pearson (r) para medir el grado de relación entre la PIO a las 24 horas y la PIO a los 12 meses es $r = 0.17$. No se observó una

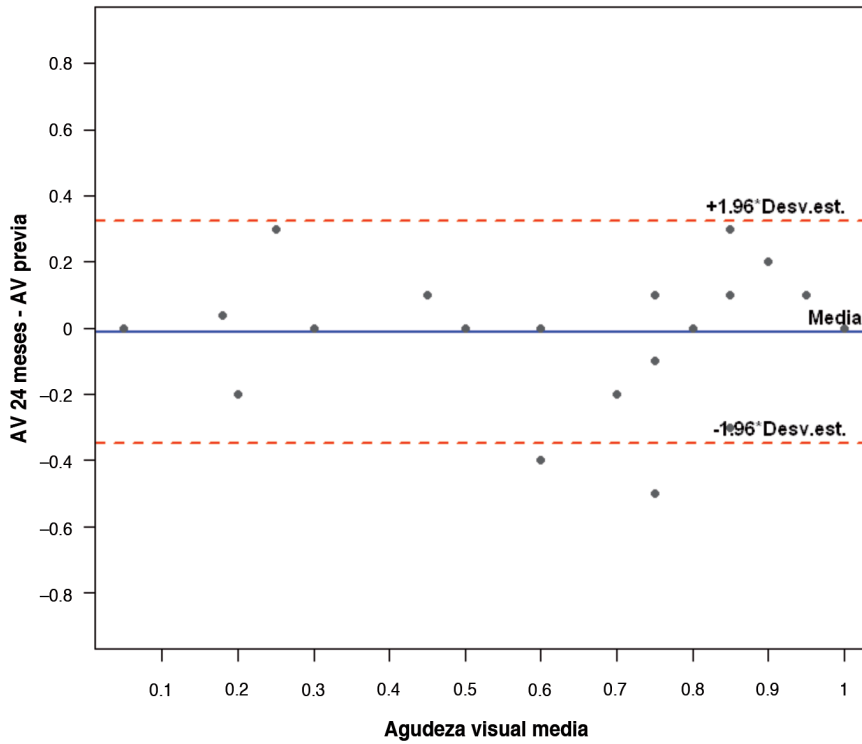


Figura 6.9: Diagrama de Bland-Altman: Cambio observado en la Agudeza Visual (AV) a los 24 meses.

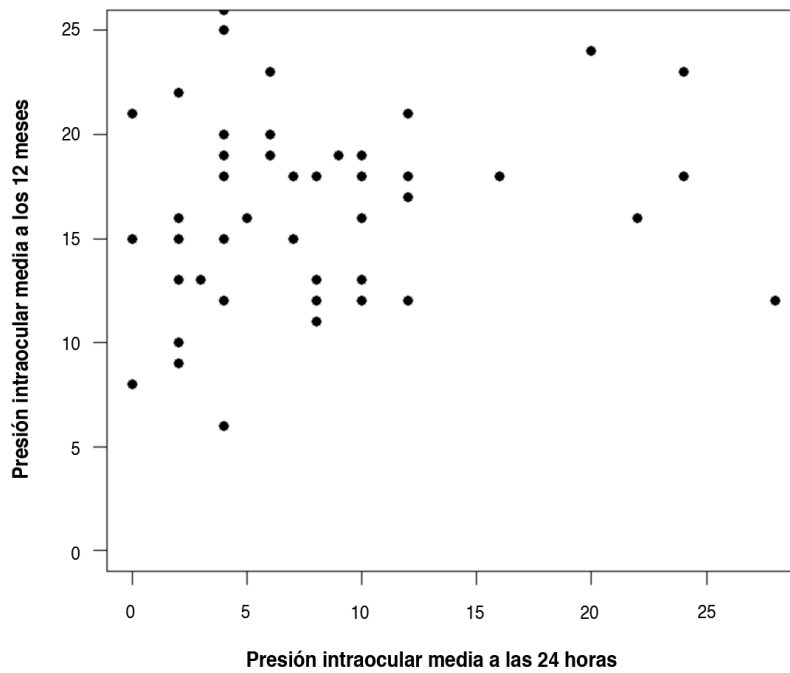


Figura 6.10: Correlación entre la presión intraocular (PIO) las 24 horas y a los 12 meses.

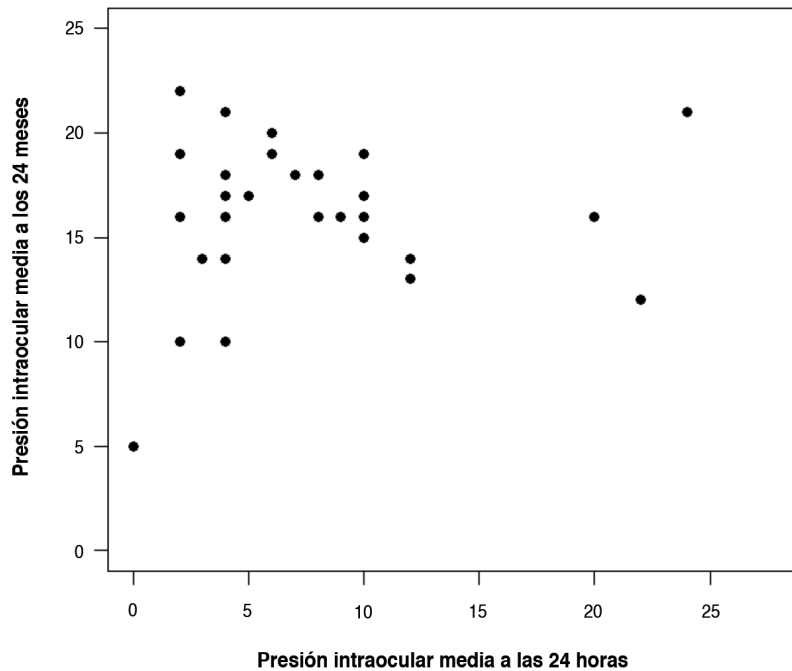


Figura 6.11: Correlación entre la presión intraocular (PIO) a las 24 horas y a los 24 meses.

relación estadísticamente significativa entre la PIO a las 24 horas y la PIO a los 12 meses ($p = 0.252$) (Figura 6.10).

El coeficiente de correlación de Pearson (r) para medir el grado de relación entre la PIO a las 24 horas y la PIO a los 24 meses es $r = 0.11$. No se observó una relación estadísticamente significativa entre la PIO a las 24 horas y la PIO a los 24 meses ($p=0.541$) (Figura 6.11).

Edad

El coeficiente de correlación de Pearson (r) para medir el grado de relación entre la edad y la presión intraocular (PIO) a los 12 meses es $r = -0.09$, y a los 24 $r = -0.27$ (Figuras 6.12 y 6.13). No se observó una relación estadísticamente significativa entre la edad y la PIO ni a los 12 ($p = 0.578$) ni a los 24 meses ($p = 0.138$).

Complicaciones en cualquier parte del proceso

Seidel

En el análisis a los 12 meses ($n = 48$) en los 12 ojos (33.3%) que presentaron seidel en el postoperatorio, la PIO media era de $15.5 \text{ mmHg} \pm 4.8$ (Tabla 6.6 y

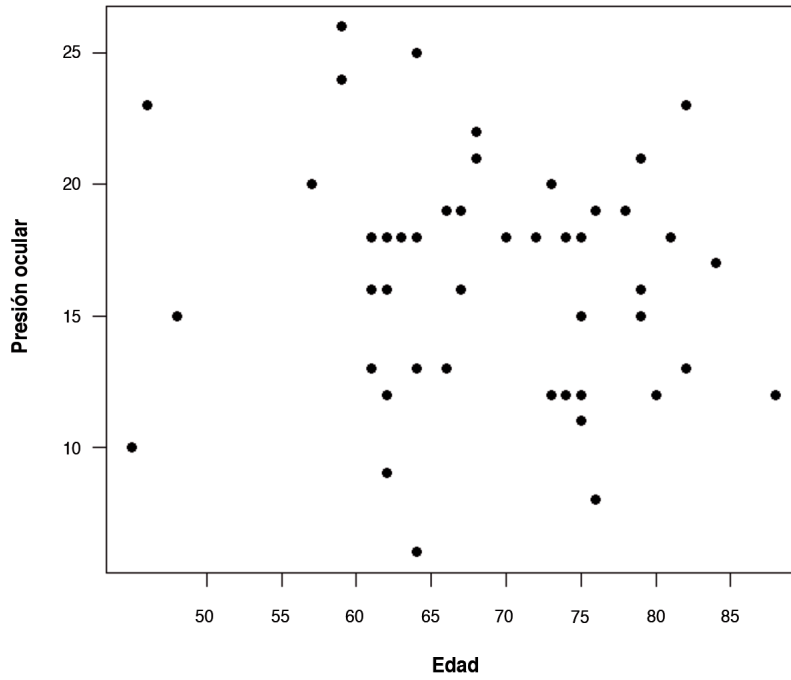


Figura 6.12: Correlación entre la presión intraocular (PIO) y la edad a los 12 meses.

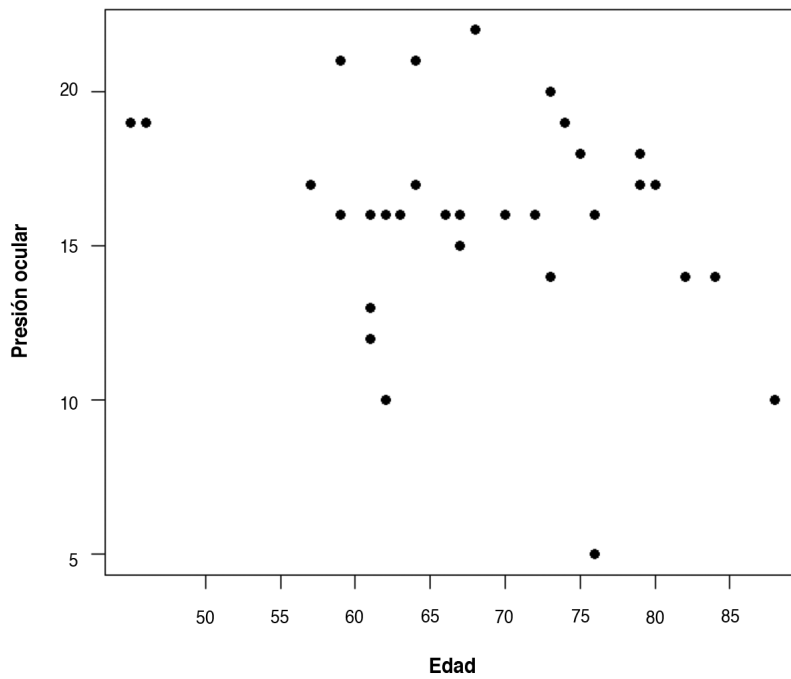


Figura 6.13: Correlación entre la presión intraocular (PIO) y la edad a los 24 meses.

Tabla 6.6: Tabla comparativa de la presión intraocular (PIO) en los ojos con / sin seidel a los 12 meses.

Seidel	N	Media	DS	Mediana	Mínimo	Máximo
No	36	16.8	4.4	18.0	6	25
Sí	12	15.5	4.8	15.5	9	26

DS: Desviación estándar

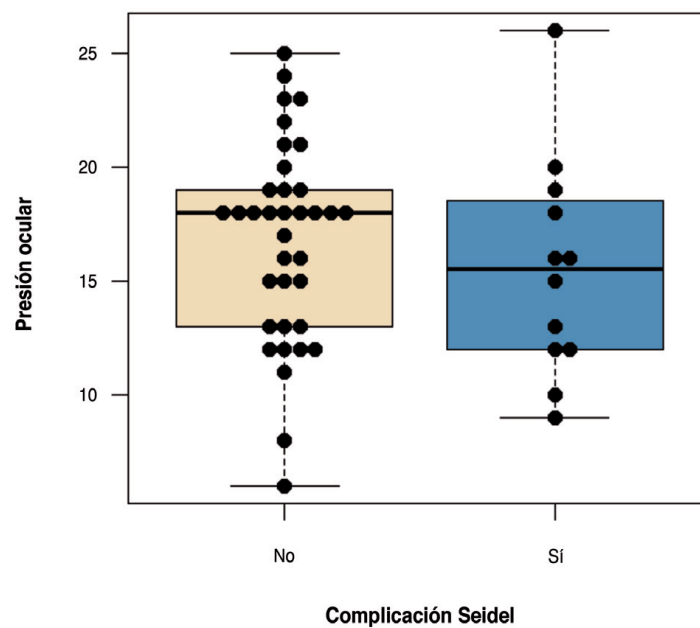


Figura 6.14: Diagrama de caja con datos individuales de la PIO en los ojos con / sin seidel a los 12 meses.

Figura 6.14). En los 36 ojos (66.7%) que no presentaron seidel, la PIO media era de de 16.8 mmHg \pm 4.4. No se observó una relación estadísticamente significativa entre la presencia de Seidel y la PIO a los 12 meses ($p=0.415$).

En el análisis de los 24 meses ($n = 33$), en los 10 ojos (43.4%) que presentaron seidel en el postoperatorio, la PIO media era de 15.8 \pm 3 mmHg (Tabla 6.7 y Figura 6.15). En los 23 ojos (56.6%), que no presentaron seidel, la PIO media era de

Tabla 6.7: Tabla comparativa de la presión intraocular (PIO) en los ojos con / sin seidel a los 24 meses

Seidel	N	Media	DS	Mediana	Mínimo	Máximo
No	23	16.2	3.7	16	5	22
Sí	10	15.8	3.0	16	10	21

DS: Desviación estándar

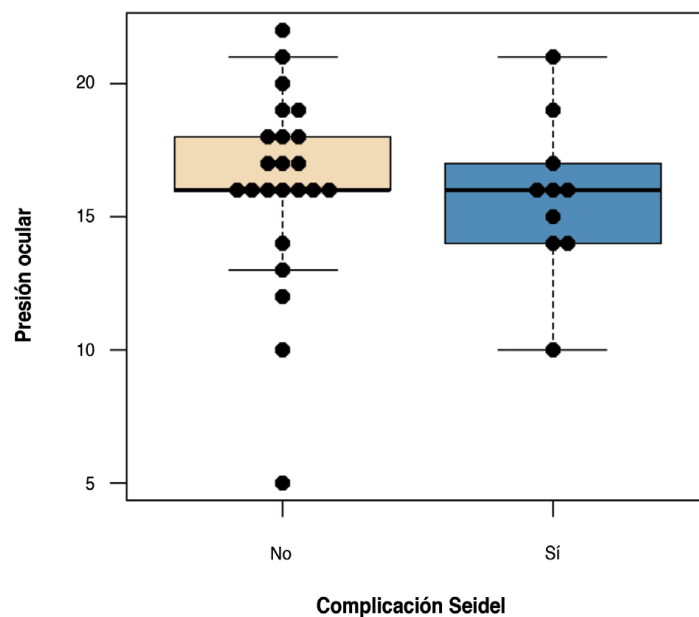


Figura 6.15: Diagrama de caja con datos individuales de la presión intraocular (PIO) en los ojos con / sin seidel a los 24 meses.

16.2 ± 3.7 mmHg. No se observó una relación estadísticamente significativa entre la presencia de seidel y la PIO a los 24 meses ($p = 0.788$).

Hiphema

En el análisis de los 12 meses ($n=48$), en los 7 ojos (17.07%) que presentaron hiphema en el postoperatorio, la PIO media era de 19.3 ± 4.3 mmHg (Tablas 6.8 y Figura 6.16). En los 41 ojos (83.03%) sin hiphema, la PIO media era de 16 ± 4.4 mmHg. No se observó una relación estricta, estadísticamente significativa, entre la presencia de hiphema y la PIO a los 12 meses ($p=0.111$).

En el análisis de los 24 meses, en los 6 ojos (22.2%) que presentaron hiphema en el postoperatorio, la PIO media era de 18 ± 2.8 mmHg, mientras que en los 27 ojos (78%) que no los presentaron, era de 15.6 ± 3.5 mmHg (Tabla 6.9 y Figura

Tabla 6.8: Tabla comparativa de la PIO (presión intraocular) en los ojos con / sin hiphema a los 12 meses.

Hiphema	N	Media	DS	Mediana	Mínimo	Máximo
No	41	16.0	4.4	16	6	25
Sí	7	19.3	4.3	19	12	26

DS: Desviación estándar

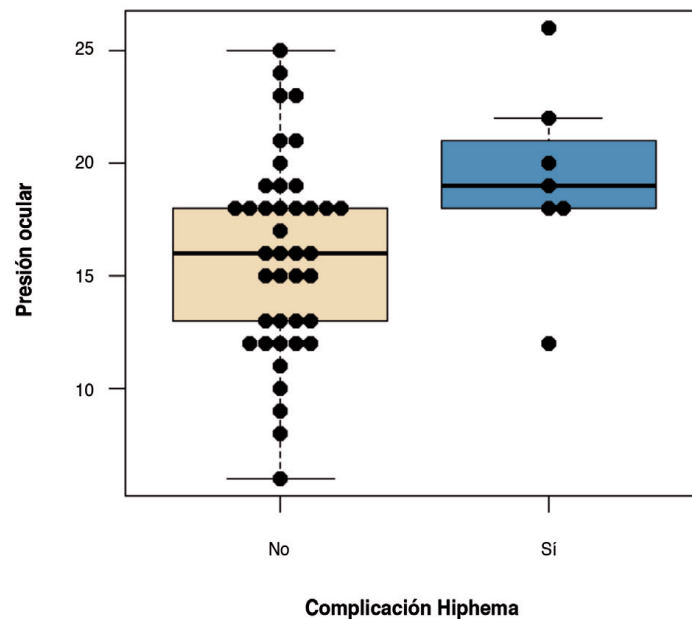


Figura 6.16: Diagrama de caja con datos individuales de la PIO (Presión intraocular) en los ojos con / sin hiphema a los 12 meses.

Tabla 6.9: Tabla comparativo de la presión intraocular (PIO) en los ojos con / sin hiphema a los 24 meses.

Hiphema	N	Media	DS	Mediana	Mínimo	Máximo
No	27	15.6	3.5	16.0	5	21
Sí	6	18.0	2.8	16.5	16	22

DS: Desviación estándar

6.17). Existe una relación estadísticamente significativa entre la presencia de hiphema y la PIO a los 24 meses ($p=0.048$).

Paquimetría corneal

En el análisis de los 12 meses ($n=48$), el coeficiente de correlación de Pearson (r), para medir el grado de relación entre la paquimetría y la PIO a los 12 meses, es $r=-0.04$. No se observó una relación estadísticamente significativa entre la paquimetría y la PIO a los 12 meses ($p=0.792$) (Figura 6.18).

En el análisis de los 24 meses ($n=33$), el coeficiente de correlación de Pearson (r), para medir el grado de relación entre la paquimetría y la PIO a los 24 meses, es $r=-0.16$ (Figura 6.19). No se observó una relación estadísticamente significativa entre la paquimetría y la PIO a los 24 meses ($p=0.466$).

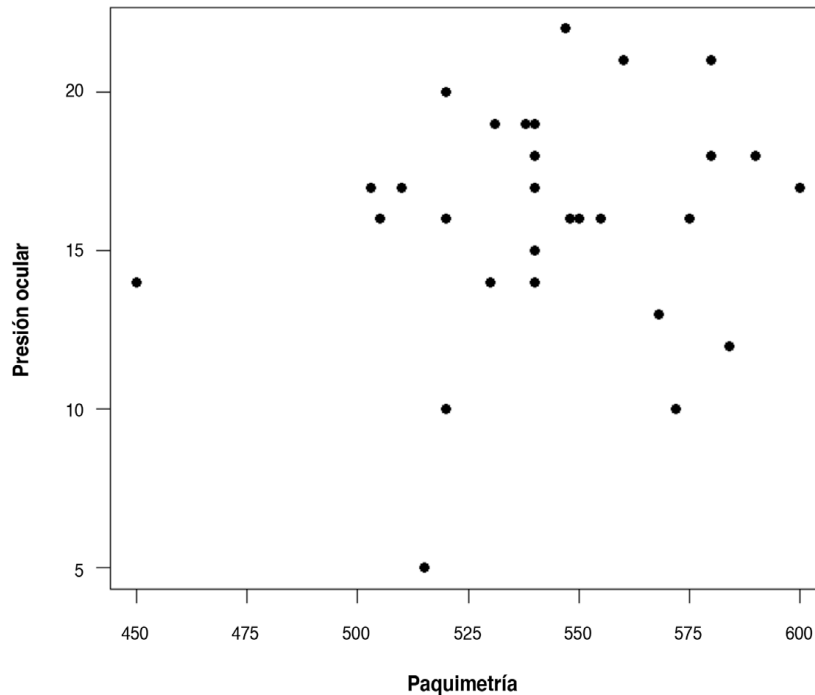


Figura 6.19: Correlación entre la presión intraocular (PIO) y la paquimetría a los 24 meses.

Longitud axial

En el análisis de los 12 meses ($n=48$) el coeficiente de correlación de Pearson (r) para medir el grado de relación entre la longitud axial y la PIO, es $r=-0.09$. No se observó una relación estadísticamente significativa entre la longitud axial y la PIO a los 12 meses ($p=0.675$) (Figura 6.20).

En el análisis de los 24 meses ($n=33$), el coeficiente de correlación de Pearson (r), para medir el grado de relación entre la longitud axial y la PIO, es $r=0.26$. No se observó una relación estadísticamente significativa entre la longitud axial y la PIO a los 24 meses ($p=0.211$) (Figura 6.21).

Estudio mediante Biomicroscopía ultrasónica (BMU)

De los 33 ojos que han llegado a los 24 meses de seguimiento, se ha practicado una BMU en 26 (78.7%) de ellos. El área explorada ha sido sobre la que se había practicado la Esclerectomía Profunda no Perforante (EPNP) aplicando con la sonda cortes longitudinales y transversales según la técnica descrita en el Apartado 5.5, seleccionando las determinaciones de mayor longitud (Figuras 5.10 y 5.11). Mediante finos movimientos de la sonda se ha explorado todo el área adyacente y determinado el grosor y longitud de la Membrana

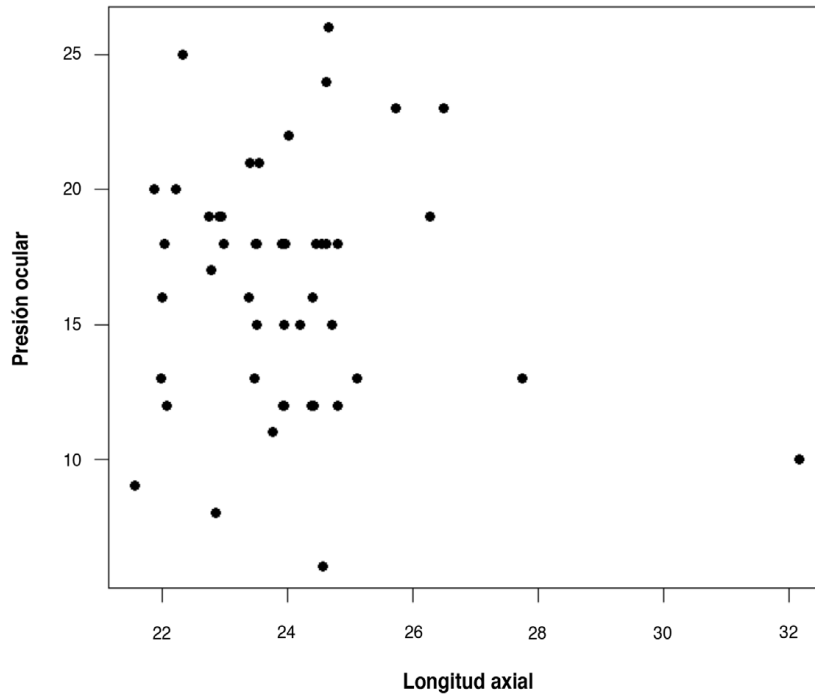


Figura 6.20: Correlación entre la presión intraocular (PIO) y la paquimetría a los 12 meses.

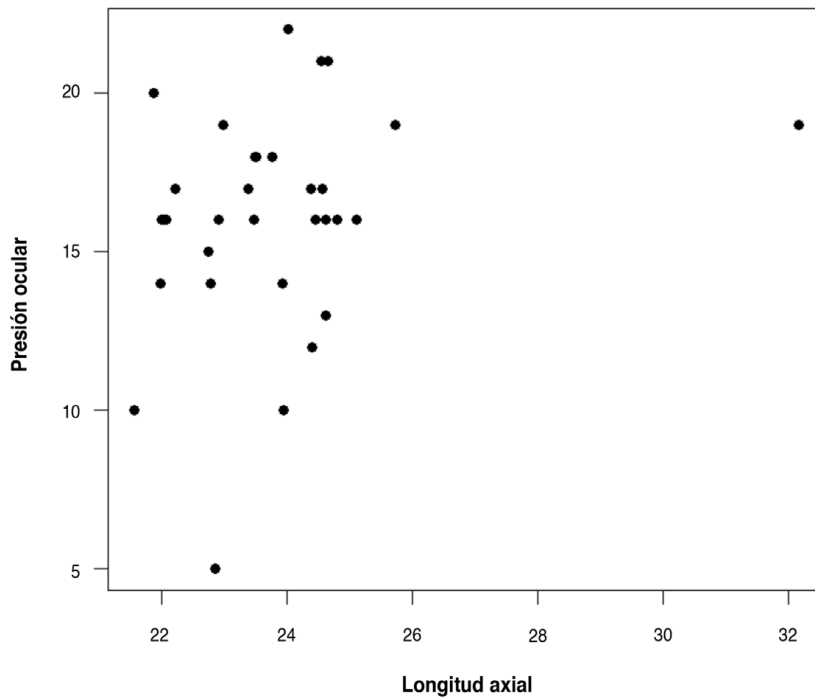


Figura 6.21: Correlación entre la presión intraocular (PIO) y la longitud axial a los 24 meses.

Trabeculodescemética (MBTD), el diámetro horizontal y vertical del lago intraescleral, la presencia de ampolla conjuntival y de vacío supraciliar (Tablas 6.10, 6.11 y 6.12).

Tabla 6.10: Ampolla y vacío supraciliar estudiados mediante Biomicroscopía ultrasónica.

		N	%
Ampolla	No	6	23.1
	Sí	20	76.9
Vacío supraciliar	No	4	15.4
	Sí	22	84.6

Tabla 6.11: Variables numéricas estudiadas mediante Biomicroscopía ultrasónica.

	Media	DS	Mediana	Mínimo	Máximo
Grosor MBTD	0.14	0.04	0.13	0.08	0.25
Longitud MBTD	0.52	0.16	0.45	0.27	0.91
Altura lago intraescleral	0.53	0.19	0.51	0.21	0.87
Diámetro vertical	2.68	0.86	2.58	1.39	5.13
Diámetro horizontal	3.09	0.78	2.83	1.78	5.15
Volumen lago intraescleral	2.58	1.34	2.22	0.59	5.41

MBTD: Membrana trabeculodescemética, DS: Desviación estándar.

Tabla 6.12: Variables numéricas estudiadas mediante Biomicroscopía ultrasónica a los 24 meses y su correlación con la presión intraocular.

	Correlación con la PIO	p
Grosor MBTD	r = -0.07	0.73
Longitud MBTD	r = 0.39	0.13
Altura lago intraescleral	r = 0.28	0.25
Diámetro vertical	r = - 0.1	0.63
Diámetro horizontal	r = 0.05	0.71
Vol. lago intraescleral	r = 0.08	0.79
Ampolla conjuntival	-----	0.30
Vacío supraciliar	-----	0.24

MBTD: Membrana trabeculodescemética, PIO: Presión intraocular, DS: Desviación estándar, r: Coeficiente de correlación de Pearson.

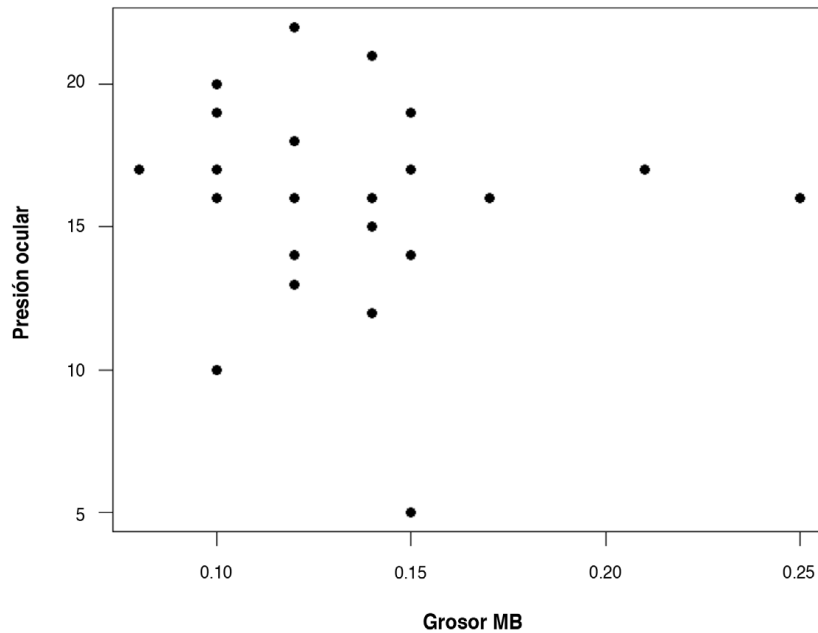


Figura 6.22: Correlación entre la presión intraocular y el grosor de la membrana trabeculodes-cémica.

Grosor de la MBTD

El coeficiente de correlación de Pearson (r), para medir el grado de relación entre el grosor de la MBTD y la PIO es $r = -0.07$ (Figura 6.22). No se observó una relación estadísticamente significativa entre el grosor de la MBTD y la PIO ($p=0.73$).

Longitud de la MBTD

El coeficiente de correlación de Pearson (r), para medir el grado de relación entre la longitud de la MBTD y la PIO, es $r = 0.39$ (Figura 6.23). No se observó una relación estadísticamente significativa entre la longitud de la MBTD y la PIO ($p=0.13$).

Altura del lago intraescleral

El coeficiente de correlación de Pearson (r), para medir el grado de relación entre la altura del lago intraescleral y la PIO es igual a $r = 0.28$ (Figura 6.24). No se observó una relación estadísticamente significativa entre la altura del lago intraescleral y la PIO ($p=0.254$).

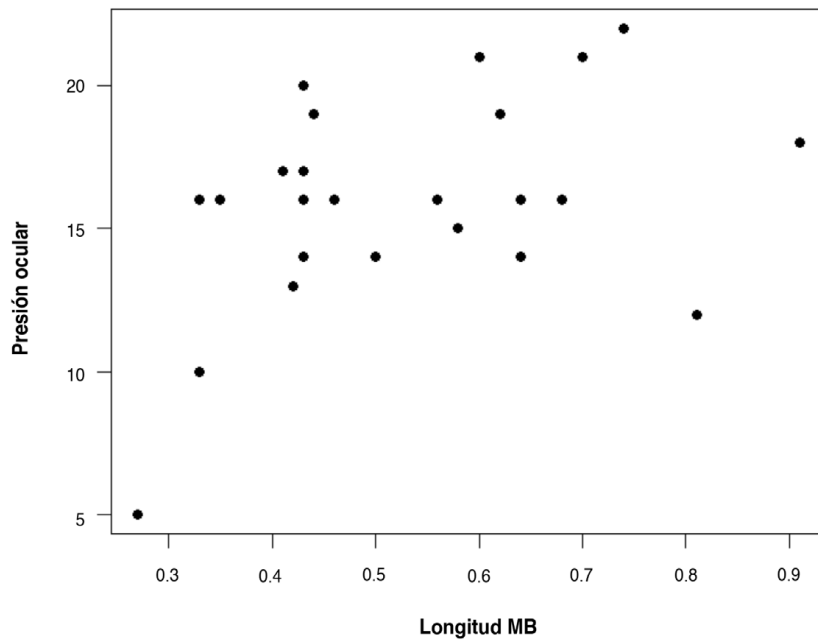


Figura 6.23: Correlación entre la presión intraocular y la longitud de la membrana trabeculo-descemética.

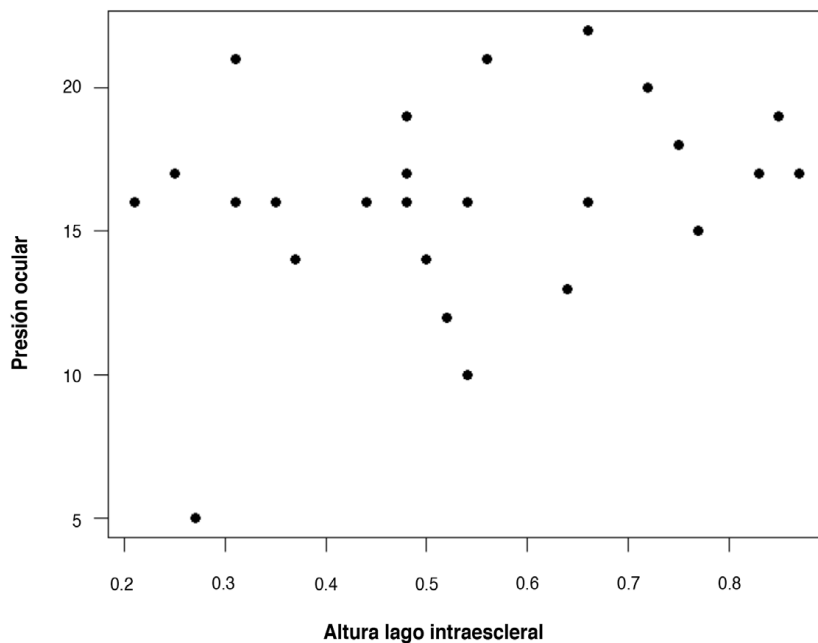


Figura 6.24: Correlación entre la presión intraocular y la altura del lago intraescleral.

Diámetro vertical del lago intraescleral

El coeficiente de correlación de Pearson (r), para medir el grado de relación entre el diámetro vertical del lago intraescleral y la PIO $r = -0.1$ (Figura 6.25). No

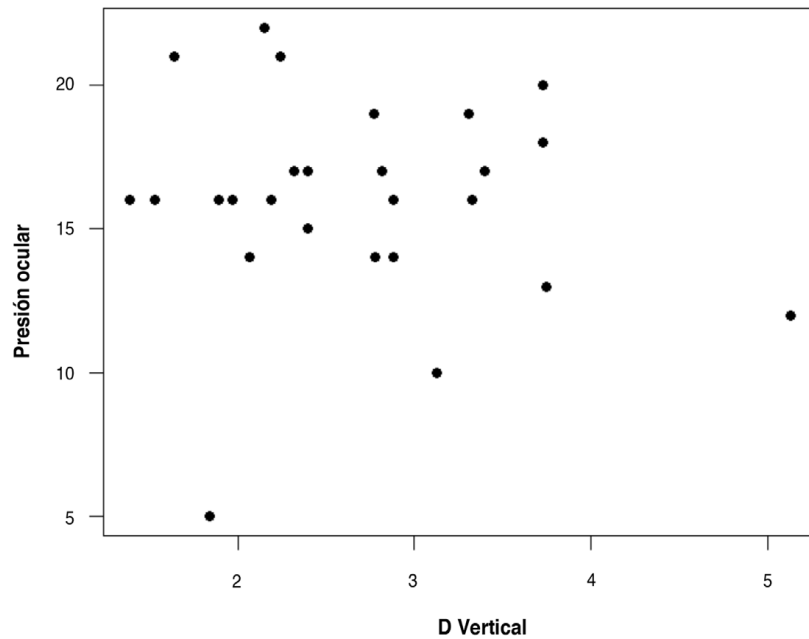


Figura 6.25: Correlación entre la presión intraocular y el diámetro vertical del lago intraescleral.

se observó una relación estadísticamente significativa entre el diámetro vertical y la PIO ($p=0.630$).

Diámetro horizontal del lago intraescleral

El coeficiente de correlación de Pearson (r), para medir el grado de relación entre el diámetro horizontal del lago intraescleral y la PIO, es $r=0.08$ (Figura 6.26). No se observó una relación estadísticamente significativa entre el diámetro horizontal del lago intraescleral y la PIO ($p=0.719$).

Volumen del lago intraescleral

El coeficiente de correlación de Pearson (r), para medir el grado de relación entre el volumen del lago intraescleral y la PIO, es $r=0.05$ (Figura 6.27). No se observó una relación estadísticamente significativa entre el volumen del lago intraescleral y la PIO ($p=0.79$).

Presencia de ampolla conjuntival

Los ojos con ampolla conjuntival detectable mediante BMU, presentaban una PIO media de 15.8 ± 3.6 mmHg (Tabla 6.13 y Figura 6.28), mientras que en los que

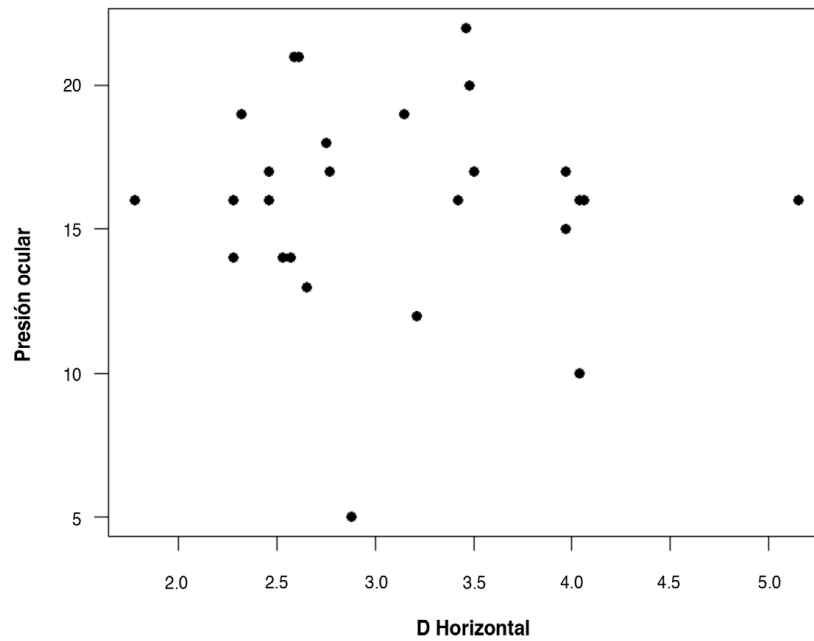


Figura 6.26: Correlación entre la presión intraocular y el diámetro horizontal del lago intraescleral.

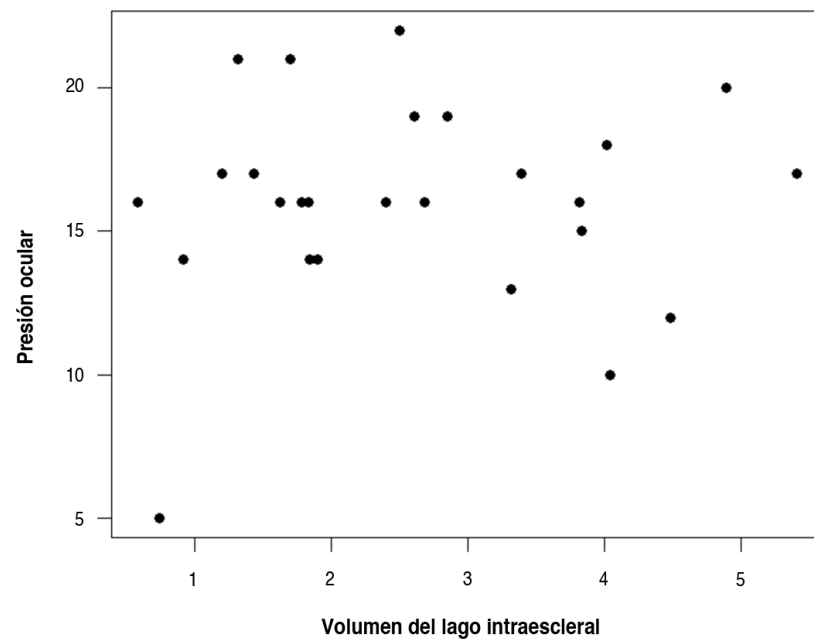


Figura 6.27: Correlación entre la presión intraocular y el diámetro horizontal del lago intraescleral.

no se detectaba ampolla, la PIO media era de 17.8 ± 2.9 mmHg. No se observó una relación estadísticamente significativa entre la presencia de ampolla subconjuntival y la PIO ($p=0.309$).

Tabla 6.13: Tabla comparativa de la PIO en pacientes con / sin ampolla subconjuntival.

Ampolla	N	Media	DS	Mediana	Mínimo	Máximo
No	6	17.8	2.9	17.5	14	21
Sí	20	15.5	3.7	16.0	5	22

DS: Desviación estándar

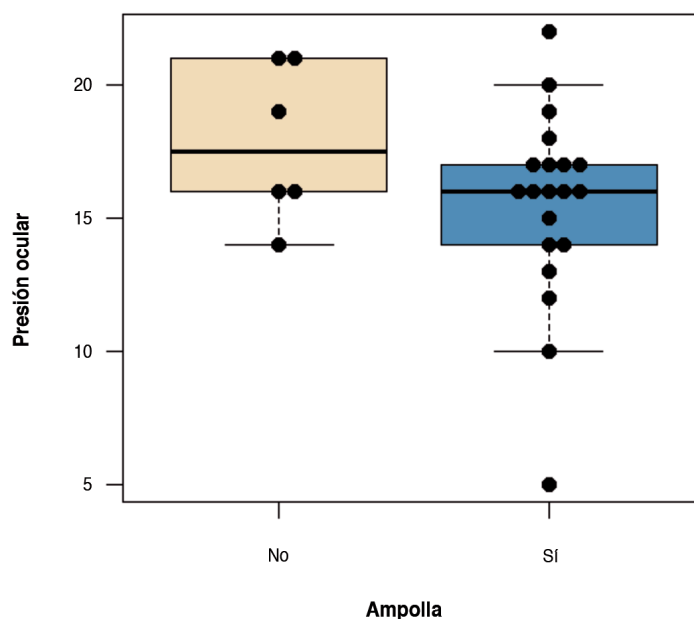


Figura 6.28: Diagrama de caja con datos individuales comparativo de la PIO en pacientes con/sin ampolla conjuntival explorada mediante BMU (Biomicroscopía ultrasónica).

Presencia de vacío supraciliar

Los ojos con vacío supraciliar detectado mediante BMU, presentaban un PIO media de 16.8 ± 3.6 mmHg. En los que no se detectó vacío supraciliar, la PIO media era de 14 ± 1.6 mmHg. (Tabla 6.14 y Figura 6.29). No se observó una relación estadísticamente significativa entre la presencia de vacío supraciliar y la PIO ($p=0.247$).

Tabla 6.13: Tabla comparativa de PIO de ojos con /sin vacío supraciliar.

Vacío supraciliar	N	Media	DS	Mediana	Mínimo	Máximo
No	4	14.0	1.6	14	12	16
Sí	22	16.4	3.7	16.5	5	22

DS: Desviación estándar

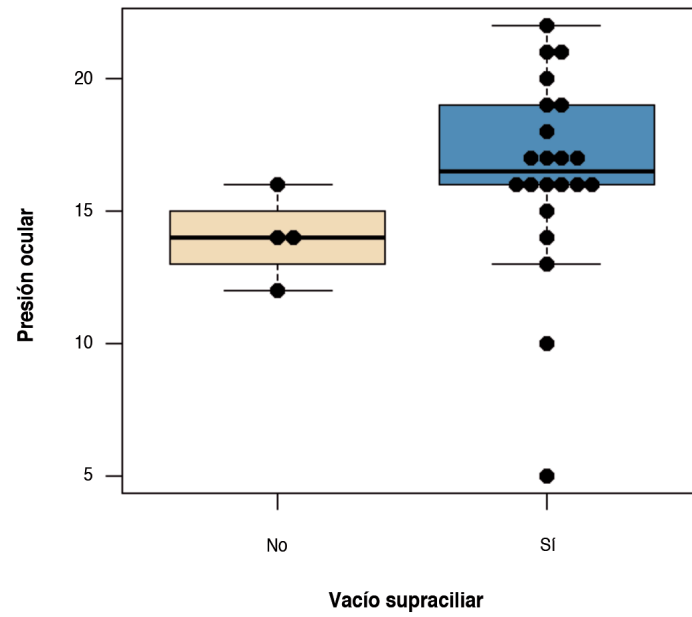


Figura 6.29: Diagrama de caja con datos individuales comparativo de la PIO en ojos con/sin vacío supraciliar.

7. Discusión

A la hora de analizar y comparar nuestros resultados con otras series hemos de tener presente las limitaciones de nuestro estudio. Algunos de nuestros resultados no son estadísticamente significativos, pero no podemos descartar que las diferencias observadas no puedan ser clínicamente relevantes, sobre todo considerando el tamaño de nuestra muestra y que existe una cierta dependencia entre los datos que hemos tenido en cuenta a la hora de analizarlos. Además, algunos de los pacientes en el momento de ser estudiados, se encontraban bajo tratamiento tópico antiglaucomatoso, con lo que el valor de la presión intraocular (PIO) está sesgado. También nos encontramos que aún siendo la misma técnica, existen pequeñas modificaciones de la misma, se utilizan otros implantes con otra localización, son cirugías combinadas y se utilizan distintos antimetabolitos a diferentes concentraciones. Cuando comparamos las medidas obtenidas mediante Biomicroscopía Ultrasónica (BMU), como se comentará en el Apartado 7.8, hemos de tener también presente que no todas las series utilizan el mismo ultrabiomicroscopio o el mismo transductor y que todas las mediciones pueden verse afectadas por la perpendicularidad de la sonda durante la exploración.

Resultados tensionales y necesidad de tratamiento

La mayoría de artículos publicados en la literatura sobre la cirugía no perforante del glaucoma son sin implante o con implante de localización intraescleral (Tabla 7.1) excepto el de Muñoz¹⁴ que es el único que tiene publicados resultados con un implante de localización supraciliar (TFlux®) en cirugía de Esclerectomía Profunda no Perforante (EPNP) aislada y el de Bonilla¹⁸¹, que presenta resultados con Esnoper® supraciliar en cirugía combinada de facoEPNP. Bonilla¹⁸¹ estudia 20 ojos, y a los 12 meses de seguimiento, encuentra un descenso tensional significativo de 23 ± 5 mmHg a 18 ± 3 mmHg ($p < 0.002$) y en el número de medicaciones de 2.5 ± 0.9 a 0.7 ± 0.9 ($p < 0.0002$). Muñoz¹⁴, en EPNP aislada, estudia 61 ojos, durante 12 meses y consigue una reducción de 26.4 ± 6.9 a 14 ± 3.3 mmHg y de 2.8 ± 0.3 a 0.3 ± 0.2 mmHg en el número de medicaciones.

Nuestros resultados al año, en cirugía aislada, con Esnoper® supraciliar, son comparables a los publicados por Muñoz.¹⁴ Aunque nuestras cifras tensionales

son discretamente mayores, 16.5 ± 4.7 mmHg, frente a 14 ± 3 mmHg, nuestro número de medicaciones por paciente, es inferior, 0.2 frente a 0.3. A dos años no hay hasta la fecha ningún estudio publicado en la literatura y no podemos comparar nuestros resultados que se mantienen en presiones de 16.1 ± 3.43 mmHg y 0.4 medicaciones por paciente.

El resto de bibliografía existente sobre la EPNP, solo hace referencia a implantes intraesclerales o cirugía sin implante. Cheng¹³ ha publicado un metanálisis, donde compara los diferentes resultados de la EPNP con distintos implantes, exclusivamente de localización intraescleral, con o sin mitomicina C (MMC), confirmando que tanto el uso de implantes como de los antimetabolitos, son fundamentales para mejorar los resultados de la cirugía. La mayoría de estudios consideran éxito completo, una presión inferior a 21 mmHg sin tratamiento, lo que consiguen, a los 4 años, un 35.4% de las series estudiadas.

La serie con mayor tiempo de seguimiento en la literatura sobre cirugía no perforante, es la publicada por Bissing y Mermoud.¹⁸² Utilizando un implante de colágeno (Aquaflow®) obtienen un descenso tensional, en un grupo de 100 pacientes, de 26.8 ± 7.7 mmHg a 12.2 ± 0.7 mmHg, a los 10 años de seguimiento, con una disminución de medicamentos por paciente de 2.3 ± 0.7 a 1.3 ± 1.1 mmHg. Galassi¹³⁶ en un grupo de 200 pacientes a tres años de seguimiento, con implante de SKGel®, obtiene reducciones de 21 ± 1.84 mmHg a 12.85 ± 1.8 mmHg. Mansuri y Mermoud¹³² en un estudio comparativo randomizado a 12 meses, entre un implante de PMMA (30 ojos) y uno de colágeno (Aquaflow®) (30 ojos), obtiene una disminución de PIO de 21.4 mmHg a 13.8 mmHg para el grupo de PMMA y de 21 mmHg a 13.3 mmHg para el grupo de colágeno y una reducción en el número de medicaciones de 2.4 a 0.6 y de 2.4 a 0.7 respectivamente. El éxito completo (PIO ≤ 21 mmHg sin tratamiento) es muy similar en ambos grupos, alcanzándolo en un 42% en el grupo de PMMA y en un 44% en el grupo del colágeno. Sin embargo, pese a los satisfactorios buenos resultados dicho implante no ha llegado a comercializarse hasta la fecha.

Mousa¹⁸³ utiliza esclera autóloga como implante, en un estudio prospectivo de 20 ojos a 12 meses y obtiene descensos tensionales de 33.1 a 14.6 mmHg. Devloo¹³¹ también utiliza esclera autóloga y realiza un estudio retrospectivo comparativo, a 15 meses, de 93 ojos, 69 sin implante, frente a 24 con implante de esclera autóloga. En el primer grupo el descenso tensional es de 23.8 a 16.1 mmHg y en el segundo de 25.6 a 15.8 mmHg, con éxitos completos (PIO ≤ 21 mmHg sin tratamiento) del 41% para el grupo 1 y del 54% al grupo 2. Ambos concluyen que la esclera autóloga es una buena alternativa al implante convencional, con un valor económico añadido, pero desde el 2007 no hay más referencias a la utilización de esclera en la literatura. Studeny¹⁸⁴, con implante de TFlux® intraescleral, a 5 años consigue reducciones de PIO de 26.7 a 18.3 mmHg y de 2.5 a 1.8 en el número de medicaciones.

Tabla 7.1: Principales series publicadas de Esclerectomía Profunda no Perforante aislada a largo plazo.

AUTOR	Implante	LOC	Nº	Años	PIO Pre	PIO Post	NºMed Pre.	NºMed Post.
Karlem (1999)	Aquaflow®	INTRA	100	1.5	27.8	14	2.2	0.2
Mermoud (1999)	Aquaflow®	INTRA	44	1.2	25.8	18.3	**	0.5
El-Sayyad (2000)	No implante	INTRA	39	1	27.9	15.6	2.4	0.3
Chiselita (2001)	Aquaflow®	INTRA	17	1.5	27.7	20.9	**	0.8
Devloo (2004)	Esclera	INTRA	24	1.2	25.6	15.7	1	0.5
Lachkar (2004)	Aquaflow®	INTRA	258	6	24.4	15.8	2	0.8
Mansouri (2004)	PMMA	INTRA	30	1	21.4	13.8	2.4	0.6
Mansouri (2004)	Aquaflow®	INTRA	30	1	21	13.3	2.4	0.7
Ravinet (2004)	T-Flux®	INTRA	23	2	28.1	13.2	2.5	0.4
Ravinet (2004)	Healon GV®	INTRA	23	2	23.5	12.2	2.2	0.2
Mousa (2006)	Esclera	INTRA	20	1	33.1	14.6	**	**
Bissing (2007)	Aquaflow®	INTRA	105	10	26.8	12.2	2.3	1.3
Galassi (2007)	SKGel®	INTRA	200	3	21	12.85	2.4	0.3
Muñoz (2009)	T-Flux®	SUPRA	61	1	26.4	14	2.8	0.3
Studeny (2011)	T-FLUX®	INTRA	40	5	26.7	18.3	2.5	1.8
Loscos (2012)	Esnoper®	SUPRA	48	1	24.6	16.5	2.7	0.2
Loscos (2012)	Esnoper®	SUPRA	33	2	24.6	16.1	2.7	0.4

Loc: Localización, Intra:Intraescleral, Supra:Supraciliar, PIO:Presión intraocular, Med: Medicación, Pre:Preoperatoria, Post:Posoperatoria, **:No consta

Mansuri¹⁸⁵, con implante de colágeno, propone una modificación de la técnica convencional, trabajando en planos muy profundos y dejando expuestas ventanas esclerales, buscando favorecer el flujo uveoescleral. Compara, a lo largo de 24 meses, dos grupos de 25 casos, uno con la técnica modificada y otro con la téc-

nica estándar. A los 24 meses, la PIO en el primer grupo desciende de 22.4 ± 7.4 mmHg a 12.2 ± 3.9 mmHg y en el segundo de 20.4 ± 4.4 a 13.3 ± 3.4 mmHg. Concluye, tras explorar a los pacientes mediante BMU, que aunque la diferencia no es significativa, sí que pudiera ser que trabajar en planos muy profundos potencie más la vía uveoescleral, lo que permitiría mejorar los resultados sin aumentar las complicaciones. Leszczyński R¹⁸⁶ también compara ambas técnicas y al igual que Figus¹⁸⁷ no encuentra mejores resultados y sin embargo, sí que aumenta la frecuencia de prolapsos coroideos intraesclerales, cuyo significado es controvertido y comentaremos más adelante. Lachkar¹⁸⁸ en un estudio retrospectivo con 258 ojos a 6 años, utilizando un implante de colágeno intraescleral (Aquaflow®), obtiene unas PIO postoperatorias de 15.81 ± 3.79 frente a una preoperatoria de 24.47 ± 5.92 y una reducción en la necesidad de medicación de 2.01 ± 0.58 a 0.85 ± 0.92 . Ravinet¹⁸⁹ compara en un estudio retrospectivo de 24 meses el T-Flux® versus el viscoelástico HealonGV®. Este sin ser propiamente un implante, dada su alta viscosidad (3.000.000 mPas) y las propiedades antiinflamatorias que le otorga la concentración en hialuronato sódico (1.4% NaHA), puede usarse como mantenedor del lago intraescleral, a modo de implante reabsorbible. Con el grupo del T-Flux® consigue unas PIO finales de 13.2 ± 3.0 mmHg y en el del HealonGV® de 12.2 ± 3.5 mmHg, con una reducción estadísticamente significativa en la necesidad de tratamiento de 2.5 ± 0.9 a 0.4 ± 0.7 para el primer grupo y de 2.2 ± 1.0 a 0.2 ± 0.4 para el segundo.

Respecto a los resultados obtenidos por el tipo específico de glaucoma, nuestra muestra no es tan numerosa como para poder compararse con series más grandes, pero apuntamos en la misma línea de Sumominen¹⁹⁰, Mendrinos¹⁹¹ y Hamel¹²³, que reportan buenos resultados utilizando implante intraescleral en glaucoma normotensivo, pseudoexfoliativo y asociado a la alta miopía respectivamente.

Goniopuntura

La literatura confirma que la goniopuntura es fundamental en el éxito de la cirugía no perforante y nos permite obtener resultados similares a la trabeculectomía.¹⁹² Las series donde la frecuencia de goniopuntura es menor muestran un éxito inferior respecto a las que tiene una frecuencia mayor.¹⁹² Shaarawy¹⁹³ encuentra que a los 10 años de seguimiento el 60% de los pacientes precisan de goniopuntura para mantener la PIO objetivo y Mendrinos¹²⁵ sugiere que los fenómenos fibróticos que tienen lugar a nivel de la membrana trabeculodescemética (MBTD) condicionan el resultado de la cirugía a partir del noveno mes. Aunque cada vez se practica de manera más precoz, las series publicadas en la literatura no coinciden en cuándo realizarla y aplican criterios diferentes que tienen que ver con la PIO objetivo, la definición de éxito o la PIO preoperatoria.¹⁹⁴⁻¹⁹⁶

Desde nuestro punto de vista, la goniopuntura forma parte del mismo proceso quirúrgico. La hemos realizado a los 150 días de media, en el 97.9% de los casos independientemente de la PIO, excepto cuando éstas han sido inferiores a 12 mmHg, lo que ha sucedido en un paciente que presentaba como antecedente una trabeculectomía previa. Cuando la PIO estaba entre 12-15 mmHg, mediante un solo microimpacto y si la PIO estaba más elevada, o existía un incremento paulatino en diferentes controles, lo hemos interpretado como un signo de fibrosis incipiente y hemos efectuado tres microimpactos perforantes, uno central y dos laterales. Si en controles gonioscópicos posteriores no se observaban microperforaciones repetíamos la goniopuntura. Esto ha sucedido en tres casos de 47 (6.3%). Las únicas referencias en la literatura al índice de repeticiones de la goniopuntura, corresponden a Anand¹⁹⁶ y Bissing.¹⁸² El primero lo repite hasta conseguir el éxito en un 4% de los ojos dos veces y en un 0.5% en tres ocasiones y el segundo tiene una media de 1.1 ± 0.4 en las goniopunciones practicadas por paciente.

La asociación de iridoplastia a la goniopuntura en la mayoría de largas series no está reportada y nosotros la hemos realizado en un 23.4% de las goniopunciones. Anand¹⁹⁶, en un 9.2% de los casos, hace referencia a ello y seguramente la diferencia es debida a que estudia una serie que incluye, además de los pacientes pseudofáquicos, un 41.9% de cirugías combinadas, mientras que en nuestra serie el 70.8% de los ojos eran fáquicos. Lackhart¹⁸⁸, en 25 (9.7%) ojos de una serie de 258 ojos, realiza también iridoplastia, pero no de manera profiláctica, sino para reducir las sinequias en el 64% de los casos y para revertir enclavamiento del iris en la MBTD en el 36%.

En los 5 ojos que se han obtenido descensos tensionales superiores a 10 mmHg, la goniopuntura se ha practicado con una media de 40 días post intervención, lo que sin duda favorece el éxito de la misma y nos hace pensar en que durante la intervención la disección de la ventana profunda fue insuficiente. Esta disección insuficiente vendría confirmada por el hecho que la PIO a las 24 horas, en dos de estos ojos, era de 24 mmHg. Aunque es muy controvertido realizar la goniopuntura antes de las dos semanas, por sus potenciales complicaciones, en ambos pacientes se efectuó a los 4 y a los 11 días, con descensos tensionales de -14 y -11 mmHg obteniendo una PIO postgoniopuntura de 10 y 12 mmHg. Sin embargo, y a pesar de la efectividad inicial, ambos pacientes, al cierre del estudio, estaban respectivamente a 17 mmHg en régimen de monoterapia a los 24 meses, y a 23 mmHg en régimen de terapia combinada, a los 12 meses de seguimiento. Pese a su efectividad inicial, sobretodo cuando se practica de manera precoz, la goniopuntura no compensa a largo plazo una disección insuficiente de la MBTD.

Una revisión de la literatura muestra diferentes series con un índice de goniopuntura muy variable, que va desde el 4.7% al 63% (Tabla 7.2). Mermoud¹⁹⁴ la realiza, en una serie de 100, en el 41% de los casos a los 9.9 ± 1.2 meses después

de la intervención, consiguiendo una reducción significativa en el 83% de los casos que va desde 22.2 ± 7 mmHg a 12.6 ± 3.8 mmHg. Vuori¹⁹⁵ la realiza de forma más precoz, a los 3.2 meses, con reducciones de 32 ± 10.8 mmHg a 16.5 ± 6.3 mmHg. Anand¹⁹⁶ en una serie conjunta de 150 ojos intervenidos de EPNP y 108 de facoEPNP, la realiza en 106 casos (61.3%) y 67 (28.7 %) respectivamente. La practica a los 10.3 meses de la intervención, consiguiendo reducciones de 19.6 ± 4.6 mmHg a 14.3 ± 6.7 mmHg a los 2 años. Nos sorprende la baja tasa de goniopunciones en cirugía combinada, ya que en nuestra experiencia¹⁸¹ la goniopuntura es más precoz y necesaria en la cirugía combinada pese al efecto hipotensor de la facoemulsificación. Shaarawy¹⁹⁷ en 105 ojos a los 13.5 meses postintervención, la practica en 48 ojos (46%) y consigue un descenso tensional de 20.6 a 10.7 mmHg. Bissing¹⁸² en una serie de 105 ojos, la realiza en 61 (54.8%) a los 29 meses de media, consiguiendo una reducción del 19.8 ± 5.5 mmHg a 12 ± 6.4 mmHg. El-Saayad⁷ sin utilizar implante, sólo la realiza en el 10.3% de los pacientes alrededor del noveno mes, pero no hace referencia al descenso tensional. Galassi¹³⁶ no la realiza nunca antes de los 3 meses y siempre a partir de una PIO de 18 mmHg y compara dos grupos, con un de seguimiento de 3 y 5 años, obteniendo en ambos resultados muy similares. En el primer grupo la realiza en un 23% de los casos a los 7.03 ± 8.2 meses y obtiene un descenso de 20.15 ± 2.30 mmHg a 14.65 ± 3.06 mmHg. En el grupo de 5 años de seguimiento la realiza en un 23.71% a los 6.5 ± 8.6 meses con un descenso de 20.22 ± 2.70 mmHg a 14.70 ± 2.15 mmHg. En ambos grupos, resalta el hecho que cuando la goniopuntura se practica los tres primeros meses postintervención, el número de pacientes que alcanza el éxito completo es significativamente mayor. Nuestra serie coincide con los datos de Galassi¹³⁶ y si clasificamos nuestra serie en tres grupos, en función de cuando la realizamos, en los que la hemos realizado antes de los 3 meses, el descenso tensional ha sido de 9.81 mmHg, entre los 3 y los 6 meses de 3.35 mmHg y por encima de los 6 meses de 3.28 mmHg.

Nuestros resultados son similares a las series publicadas por Bissing¹⁸², Galassi¹³⁶ y Anand¹⁹⁶ pero quedan lejos de los de Mermoud¹⁹⁴, Vuori¹⁹⁵ y Shaarawy.¹⁹⁷ Resulta difícilmente explicable el porqué la goniopuntura es muy efectiva en unas series y menos en otras, de la misma manera que en nuestra serie obtenemos resultados muy dispares, que van desde tener un efecto nulo, pese a realizar impactos perforantes, a reducciones de 16 mmHg. La disparidad de resultados podría obedecer a que la efectividad de la goniopuntura depende de muchos factores, como son la fibrosis secundaria, tanto de la MBTD como de la propia conjuntiva, la correcta disección del tejido yuxtacanalicular y el estado del canal de Schlemm.

Ni la frecuencia ni la efectividad de la goniopuntura parecen depender del tipo de glaucoma. Mermoud¹⁹⁴ encuentra un mayor índice de goniopuntura en el glaucoma pseudoexfoliativo y pseudoafáquico, aunque esta diferencia no llega a ser estadísticamente significativa. Suominen¹⁹⁰ en una serie de 21 glaucomas

Tabla 7.2: Principales series publicadas en cirugía no perforante con la frecuencia de goniopuntura y el descenso atribuible a la misma.

	Implante	N	Seguim. (Meses)	GP (%)	Tiempo GP (Meses)	PIO pre (mmHg)	PIO post (mmHg)
Mermoud (1999)	Aquaflow®	100	24	41	9.9	22.2	12.6
Vuori (2003)	Aquaflow®	63	5	31	3.2	32	16.5
Wishart* (2003)	Viscoat®	52	36	10	20.6	33.5	15.6
Shaarawy (2004)	Aquaflow®	52	43.9	25	14.8	18.8	10
Shaarawy (2004)	No implante	52	44.5	22	23	23.6	17.9
Bissing (2007)	Aquaflow®	105	101	59.8	29	19.8	12
Galassi (2007)	SK Gel®	200	36	46	7	20.1	14.6
Galassi (2007)	SK Gel®	97	60	23	6.5	20.2	14.7
Anand * (2010)	SK-Gel®	173	39.9	61.3	8	19.6	14.3
Loscos (2012)	Esnoper®	48	24	97.9	4.1	19.3	15.3

Seguim:Seguimiento, GP:Goniopuntura, PIO Pre: Presión intraocular pregoniopuntura, PIO Post: Presión intraocular postgoniopuntura, *:Serie que incluye cirugía combinada.

normotensivos realiza la goniopuntura en un porcentaje similar a otras series, en el 48% de los casos entre el mes y los 16 meses postintervención.

Los mecanismos por los que funciona la goniopuntura no son aún bien entendidos. En un estudio reciente Mansouri¹⁹⁸ estudia mediante microscopía confocal la MBTD de los pacientes previo a la goniopuntura y establece que la presencia de células epiteliales es un factor determinante de éxito. Los ojos que presentan una mejor respuesta presentan un área de células epiteliales, mientras que los que no responden apenas, tienen una membrana fibrótica cubriendo la MBTD que condiciona la respuesta. Estos autores sugieren que es la activación de keratocitos en fibroblastos a nivel de la MBTD la que condiciona en gran manera el resultado. Estos hallazgos otorgan a la fibrosis conjuntival un papel secundario ya que la cirugía no perforante, al contrario de la trabeculectomía, no depende tanto de una ampolla conjuntival funcionante.

Aunque las técnicas supraciliares buscan depender aún menos de la ampolla conjuntival y que el humor acuoso sea en gran medida reabsorbido por las es-

estructuras uveoesclerales o desde el canal de Schlemm a las venas episclerales, no podemos afirmar si la goniopuntura es igual o más efectiva en técnicas supraciliares que en la técnica convencional.

Complicaciones

La cirugía no perforante, respecto a la trabeculectomía, presenta menos complicaciones postoperatorias.⁸⁻¹² Al no abrir la cámara anterior, no existe una descompresión brusca y no es necesario realizar iridectomía, con lo que se evitan reacciones inflamatorias importantes minimizando el riesgo de hipemias, hipotonías, atalamias, ampollas gigantes y endoftalmitis tardías.

La mayoría de las complicaciones intraoperatorias en la cirugía no perforante están relacionadas con la curva de aprendizaje, siendo la reconversión a trabeculectomía la más frecuente, lo que sucede en alrededor del 30% de las intervenciones durante este periodo.⁸⁸

Complicaciones intraoperatorias

Como complicaciones intraoperatorias Muñoz¹⁴ reporta 5 casos (8.2%), en una serie de 61 ojos, de microperforaciones de la MBTD, frente a 1 caso en nuestra serie de 48 (2.08%). La bibliografía no hace referencia a la hernia coroidea intraoperatoria (Figura 5.18) en los pilares laterales, que nosotros hemos tenido en dos ocasiones (4.16%). Aunque por sí misma no representa un obstáculo para continuar la intervención, sí que desde nuestro punto de vista, puede favorecer la aparición en el postoperatorio tardío, de un prolapso uveal intraescleral (Figuras 5.22 y 5.23) cuyas consecuencias se analizarán posteriormente. El ojal conjuntival que hemos tenido en una ocasión (2.08%) es propio de la manipulación de la conjuntiva y no de la técnica propiamente y se resolvió con una sutura añadida.

La maniobra de implantación del Esnoper® V-2000, diseccionando el espacio supraciliar, se ha conseguido fácilmente, sin complicaciones añadidas en todos los casos. Coincidimos con Muñoz¹⁴ en que evitar las maniobras de sutura es una ventaja añadida de esta técnica, aunque esta potencial complicación en el Esnoper® V-2000, a diferencia del TFlux®, es mínima ya que éste se sutura en ambos escalones laterales evitándose el riesgo de puncionar la coroides.

Complicaciones postoperatorias precoces

Las complicaciones postoperatorias precoces han sido similares a las referidas en la literatura con implante intraescleral. El seidel postoperatorio a las 24

horas se observó en 11 casos (22.91%), persistiendo a la semana en 2 de ellos (4.16%), debiendo de resuturarse uno, ya que se habían roto los puntos espontáneamente y existía retracción conjuntival. Al mes, se detectó en un paciente, sobre el tapete escleral de una trabeculectomía previa, habiendo de realizar un deslizamiento conjuntival. El seidel precoz obedece a un cierre insuficiente de la conjuntiva y oscila, según diferentes series, entre un 7% -14% y es propia tanto de la cirugía perforante como no perforante, aunque su implicación es muy diferente. En un procedimiento no perforante, el riesgo de infecciones, atalámia o desprendimiento de coroides es muy bajo pero nuestra serie apunta que la fuga de humor acuoso, en el postoperatorio inmediato, sí que podría condicionar la formación y consolidación de la ampolla conjuntival a largo plazo. De los 20 ojos analizados mediante BMU a los 24 meses en los que se detectaba ampolla conjuntival, sólo 4 (20%) mostraban seidel, mientras que de los 6 en los que no se detectaba ampolla, 3 (50%) tenían fenómenos de fuga en el postoperatorio inmediato.

El defecto epitelial corneal que observamos en 1 caso (2.08%) fue seguramente por un pequeño traumatismo intraoperatorio que pasó desapercibido y no tuvo mayor relevancia clínica.

El hiphema aparece también en un porcentaje muy variable en las diferentes series, oscilando desde el 0.8%¹⁸⁸ a 22.7%¹⁸⁹, cuando el implante es intraescleral y de 6.6% cuando el implante es supraciliar.¹⁴ Son mucho más propios de la trabeculectomía¹⁹⁹ y de la canaloplastia²⁰⁰, donde es considerado un factor pronóstico positivo. Sin embargo la interpretación del hiphema, en la cirugía no perforante, es diferente. Para Grieshaber²⁰⁰ es un signo de restablecimiento de la funcionalidad del canal de Schlemm tras canaloplastia, mientras que Koch²⁰¹ sostiene que los hiphemas son de esperar en cualquier cirugía que comporte hipotensión postoperatoria. Hamel¹²³ encuentra que la frecuencia de hiphema es mayor en los miopes altos (19%), pero nosotros no hemos encontrado, en nuestra muestra, una mayor incidencia, seguramente debido a que cualquier conclusión que tenga que ver con la longitud axial está limitada por el tamaño de nuestra muestra, como se comentará más adelante. En nuestra serie ha aparecido en 7 ojos de 48 (14.58%) y en ningún caso ha superado los 1-1.5 mm. Su origen es un reflujo en sentido inverso desde el lago intraescleral a la cámara anterior y no al espacio subconjuntival, a través de la MBTD, debido a la hipotensión. Los pequeños vasos episclerales que pueden sangrar durante las maniobras de implantación del implante supraciliar, seguramente facilitan la aparición de microhiphemas y podría explicar la mayor incidencia en nuestra serie respecto a otras.¹⁸⁹ El hiphema no ha precisado ningún tratamiento especial, desapareciendo en los primeros días del postoperatorio. Si analizamos la PIO a las 24 horas de los ojos con o sin hiphema, no ha habido ninguna diferencia entre ambos grupos, siendo la PIO media en ambos de 7.85 mmHg. Sin embargo, los pacientes que han presentado hiphema en el postoperatorio, sí que han mostrado una PIO más elevada tanto a

los 12, como a los 24 meses. A los 12 meses hay una diferencia en ambos grupos que no llega a ser estadísticamente significativa ($p=0.111$) pero a los 24 meses esta diferencia sí que es significativa ($p=0.048$) lo que indica un efecto asociado a esta complicación, sin que hayamos podido encontrar ninguna referencia en la literatura. La hipótesis que nos parece más lógica es pensar que el estímulo fibrótico e inflamatorio que la sangre ocasiona, se traduce en un efecto negativo, fundamentalmente en el control tensional tardío.

En dos de los cuatro casos en los que se observó una PIO ≥ 21 mmHg a las 24 horas (8.32%), una vez que la gonioscopia descartó una obstrucción pretrabecular, se practicó una goniopuntura precoz, antes del mes en dos de ellos y en un caso asociada a iridoplastia. La gran respuesta hipotensora inicial en estos dos pacientes de -14 y -11 mmHg nos hace pensar que seguramente dicha PIO era fruto de una disección insuficiente de la MBTD. De estos cuatro pacientes, dos han llegado a los 24 meses de seguimiento y uno precisa tratamiento en régimen de monoterapia con PIO de 17 mmHg y otro sin tratamiento está a 12 mmHg. De los dos que han llegado a los 12 meses, uno pese al tratamiento con terapia combinada, estaba a 23 mmHg en el último control y en el otro donde la PIO era de 13 mmHg, sin tratamiento. Este último presentaba una trabeculectomía previa y seguramente la PIO elevada en el postoperatorio inmediato se debió al hiphema postquirúrgico o a sangre en el lecho intraescleral. Aunque la goniopuntura no substituye a un buen pelado de la membrana yuxtacanalicular, sí que la PIO en las primeras 24 horas nos ha permitido detectar qué pacientes precisaran de goniopuntura, y realizándola más precozmente, hemos podido sin duda mejorar nuestro resultado.

El dellen es poco frecuente en la EPNP, porque el flujo de salida es más controlado y las ampollas suelen ser más planas y difusas. Sólo aparece con una incidencia muy baja y en muy pocas series que va del 0.4%¹⁸⁸ al 5.7%^{189,182} en implantes intraesclerales al 3.3% en implantes supraciliares.¹⁴ En nuestra serie hemos tenido un caso, secundario a una ampolla gigante (2.08%), que respondió favorablemente a los lubricantes tópicos hasta los tres meses, cuando la ampolla conjuntival se aplanó y se hizo difusa.

Chiou⁹ reporta una menor inflamación, evaluada mediante fluorofotometría, en la EPNP respecto a la trabeculectomía, lo que atribuye a la indemnidad de la cámara anterior y la no necesidad de iridectomía. Lachkar¹⁸⁸ en una serie de 258 ojos, no encuentra tyndall en ninguno de ellos y lo justifica de la misma manera. Uno de los interrogantes de la implantación supraciliar, es la posibilidad potencial, de estimular fenómenos inflamatorios postoperatorios, tanto por la manipulación peroperatoria, como por la localización del propio implante, en contacto permanente con el cuerpo ciliar. En nuestra serie tuvimos un caso (2.08%), en un glaucoma primario de ángulo abierto, sin incidencias quirúrgicas remarcables, que presentó una marcada inflamación hasta el mes de la intervención. La litera-

tura sí que reporta casos similares en implante intraesclares y en casos de glaucoma pseudoexfoliativos, pigmentarios o uveíticos.¹⁰³ No hay reportadas en la literatura diferencias entre los distintos implantes disponibles y tampoco Muñoz¹⁴ hace mención especial a la inflamación en su serie con T-Flux® supraciliar, por lo que no parece que esta técnica tenga un efecto inflamatorio mayor que cuando el implante se localiza en el lago intraescleral.

La atalamia es también muy infrecuente en la EPNP, y si aparece, no llega a ser nunca completa, a no ser que existan otras causas subyacentes. En las distintas series con implantes intraesclerales la frecuencia varía según diferentes autores entre un 0-10%^{183,188,202} en implantes intraesclerales, a un 1.6% en implante supraciliar.¹⁴ En nuestra serie hemos observado esta complicación en tres casos (6.25%), siendo los tres fáquicos y en uno de ellos (2.08%) el contacto iridocorneal era importante con aposición del iris sobre la MBTD (Figura 5.21). Dado que este caso era uno de los que presentaba una PIO \geq 21 mmHg se decidió realizar una iridoplastia con goniopuntura asociada antes del mes.

Las sinequias anteriores periféricas después de la EPNP aparecen, en la mayoría de los casos, secundarias a microperforaciones intraoperatorias, a fenómenos inflamatorios o tras goniopuntura. Su frecuencia es similar en diferentes series pero su significado controvertido. Mientras que Moreno-Montañes²⁰² las encuentra en 9 casos de una serie de 106 (8.4%) y las relaciona con un peor control tensional, Vuori¹⁹⁵ las encuentra en 5 casos en una serie de 42 (11.9%) y no lo correlaciona con el resultado. En nuestro caso (Figura 5.20) era un paciente intervenido de DSAEK (Descemet's Stripping Automated Endothelial Keratoplasty: Queratoplastia Endotelial Automática con pelado de la membrana de Descemet). Se redujo mediante tratamiento mixto de laser NdYag y Argón y ha llegado a los 18 meses con una PIO de 18 mmHg sin tratamiento.

En la cirugía no perforante la incidencia del desprendimiento de coroides (DC) está descrita entre el 2 y el 5%⁸⁸ según diferentes series. Aunque la cirugía con implante supraciliar potencialmente podría favorecer la aparición de esta complicación, ni la serie de Muñoz¹⁴ con T-Flux®, ni la nuestra, apuntan en esta dirección, ya que sólo 3 ojos (6.25%) presentaron un DC. Dos ojos correspondían al mismo paciente, de 48 años de edad, afecto de glaucoma pigmentario con una PIO preoperatoria muy alta. Un ojo de este paciente incluso presentó pliegues maculares por hipotonía que se resolvieron sin secuelas al mes de la intervención (Figuras 5.19 A y B).

Complicaciones postoperatorias tardías

Aunque Mermoud⁸⁸ no considera la aparición de catarata como una complicación atribuible a la cirugía no perforante, otros autores²⁰³ sí que lo hacen. La-

chkar¹⁸⁸, en un serie estudiada hasta los 6 años, encuentra una catarata atribuible a la cirugía sólo en el 1.2% de los casos, pero a lo largo de los 6 años practica una facoemulsificación en el 2%.

Es difícil determinar la influencia real de cualquier proceso quirúrgico en la aparición de cataratas. En este trabajo consideramos que una catarata es inducida por la técnica quirúrgica cuando es de rápida progresión en los tres meses postoperatorios. Esto ha sucedido en 1 caso (2.08%) en el que una paciente pasó de una agudeza visual con corrección de 0.4 a 0.2 realizándose una facoemulsificación con implante de lente intraocular sin complicaciones a los cuatro meses de la EPNP. Seguramente la cirugía de la catarata ha empeorado el control tensional ya que la PIO pasó de 11 mmHg antes de la facoemulsificación a 21 mmHg a los 2 años.

La presencia de cristalino condiciona en ocasiones el resultado de la cirugía perforante al aumentar las complicaciones potenciales, sin que en la cirugía no perforante tenga tanta influencia, siempre y cuando el ángulo esté abierto. En nuestra serie, hemos encontrado que la atalamia es exclusiva de los fágquicos y que los pacientes pseudoafágquicos presentan un porcentaje de éxito discretamente superior que los fágquicos. A los 12 meses los pacientes fágquicos con Éxito A son el 70.6% frente al 85.7% de los pacientes pseudofágquicos. A los 24 meses los pacientes fágquicos con Éxito A son el 54.3% frente a los 66.7% de los pseudofágquicos, aunque estas diferencias no son estadísticamente significativas ni a los 12 ($p=0.777$) ni a los 24 meses ($p=0.996$).

El prolapso uveal intraescleral es una complicación poco descrita en la literatura y sólo lo ha sido, en implante intraescleral¹⁸⁷, seguramente porque es de diagnóstico ultrasónico y su significado controvertido (Figuras 5.22 y 5.23). En nuestra serie hemos diagnosticado dos casos (4.16%). El primero de ellos se detectó a los 5 meses. Era un paciente varón, fágquico en tratamiento oral con tamulosina. La PIO se mantenía en valores de 14 mmHg sin tratamiento, la ampolla conjuntival era plana, se apreciaba una buena localización del implante pero ausencia de vacío supraciliar. El segundo caso era un varón de 60 años, fágquico, diabético, en el que la BMU realizada a los 24 meses mostraba un prolapso coroideo con buena localización del implante y vacío supraciliar. La ampolla era funcional y la PIO se mantenía en valores de 16 mmHg sin tratamiento. El significado del prolapso coroideo hacia el lago intraescleral tras EPNP es un hallazgo cuyo significado no está claro. Figus¹⁸⁷ lo interpreta como un bloqueo de la vía uveoescleral y comporta que el éxito quirúrgico sea a través de la vía de drenaje convencional, encontrando en una serie de 8 pacientes con prolapso coroideo, sólo uno con signos de funcionamiento de la vía supraciliar. Mansuri¹⁸⁵ no encuentra apenas incidencia de esta complicación en la EPNP profunda y cree que si aparece está relacionado con ventanas esclerales grandes y procesos inflamatorios. En nuestros dos pacientes hemos conseguido éxito tensional sin tratamien-

to, por lo que no creemos que la presencia de prolapso coroideo signifique un bloqueo de la vía uveoescleral y un factor de mal pronóstico, pues la exploración mediante BMU mostraba signos evidentes de funcionamientos, incluso cuando la ampolla conjuntival no era funcionante (Gómez S, Loscos J, Prolapso uveal tras esclerectomía profunda no perforante, Comunicación en panel presentada en el 42 Congreso de la Societat Catalana d'Oftalmologia, Noviembre 2011; Barcelona).

La hipotonía (< 5 mmHg) tardía está descrita en el implante supraciliar en un caso en una serie de 61 pacientes.¹⁴ Nosotros también hemos tenido un caso (2.08%) que apareció a los 18 meses, precipitado por la goniopuntura y se mantenía en el último control de los 24 meses. La agudeza visual disminuyó de 0.8 a 0.6 por una facoesclerosis en evolución.

Complicaciones de la goniopuntura

Como se ha comentado anteriormente, al igual que otros autores, creemos que no hay que esperar al fallo tardío para realizar la goniopuntura, pues encontraremos MBTD más fibrosadas, que precisaran de una mayor energía y por consiguiente mayores complicaciones potenciales. Adelantándonos a los fenómenos fibróticos, que son clínicamente evidentes a partir del noveno mes¹²⁵ y realizándola precozmente, disminuimos la incidencia de complicaciones. Éstas serán menores en ojos con valores de PIO menores y niveles de energía más bajos.

Otro aspecto a considerar a la hora de disminuir las complicaciones de la goniopuntura es el número y el tamaño de las micropunciones. Cuando éstas están localizadas lejos de la raíz del iris y son pequeñas, el riesgo de enclavamiento es bajo. Sí por el contrario, las microperforaciones están muy próximos o son lineales, el riesgo de encarceramiento es alto. En la mayoría de los casos hemos efectuado tres microimpactos separados, uno central y dos laterales, en una o varias sesiones en función de la PIO.

Como se ha comentado anteriormente en el Apartado 5.4.5 y al igual que otros autores¹⁹⁶, para disminuir las potenciales complicaciones de la goniopuntura, somos partidarios de asociar una iridoplastia (Figura 5.7 y Tabla 5.6), tanto para abrir el ángulo camerular, como para alejar la raíz del iris de la MBTD (Domingo M. Loscos J. de la Camara J. Iridoplastia sectorial en la Goniopuntura, Comunicación Oral presentada en el 85 Congreso de la Sociedad Española de Oftalmología, Septiembre 2009; Santander).

La complicación más grave de la goniopuntura es el enclavamientos total o parcial del iris en la MBTD, lo que nos ha sucedido en un caso (2.1%). Se trataba de un paciente fáquico que a los 87 días de la intervención presentaba una PIO de 20 mmHg por lo que se practicó una goniopuntura sin complicaciones (3 impactos 3-4 mJ). En el control de los 6 meses la PIO era de 25 mmHg y a la explo-

ración gonioscópica se observó un enclavamiento parcial (Figura 5.24 A) que no pudo reducirse con tratamiento mixto NdYag / Argón, precisando de tratamiento tópico (maleato de timolol) para su control tensional. No hemos encontrado complicaciones añadidas en ninguno de los pacientes (3 ojos) que estaban en tratamiento con tamsulosina cuando se practicó la goniopuntura.

En otro paciente con una PIO de 12 mmHg, al año realizamos un impacto central de goniopuntura disminuyendo a una PIO de 8 mmHg. A los 18 meses la PIO era de 5 mmHg (Paquimetría 510 μ) y se mantuvo así hasta los 24 meses. Aunque la BMU mostraba un vacío supraciliar patente, no se evidenciaban signos claros de una ciclodíalisis, ni atalamia, ni pliegues en polo posterior.

Mermoud¹⁹⁴ reporta exclusivamente el desprendimiento de coroides como complicación de la goniopuntura, pero Anand¹⁹⁶ en la mayor serie estudiada, reporta sinequias en un 13.2%, hiphemas en un 3.5% de los casos, desprendimiento de coroides en un 2.3%, hipotonías mantenidas durante más de 3 meses, en un 2.3% de los casos y en un 13.2% enclavamientos totales o parciales del iris en la MBTD. Además, aunque directamente no son atribuibles a la goniopuntura también describe fenómenos de fuga conjuntivales en dos casos y blebitis en uno. Mousa¹⁸³, en una serie muy corta con implante de esclera, tiene un 50% de hiphemas y un 50% de encarceraciones. Atribuye a la esclera un mayor potencial fibrótico que puede condicionar una mayor fibrosis sobre la MBTD y a la necesidad de utilizar una mayor energía para perforarla. Las sinequias y las encarceraciones pueden manejarse mediante el uso conjunto de laser NdYag y Argón.²⁰³ Vuori¹⁹⁵ encuentra un enclavamiento total en tres pacientes de una serie de 31, y los tres precisan de reintervención a trabeculectomía. Lackhart¹⁸⁸, en una serie de 128 goniopunturas, realiza iridoplastia en 20, de manera profiláctica para reducir las sinequias y en 5 casos para revertir enclavamiento del iris en la MBTD.

En 7 ojos se ha producido un sangrado post goniopuntura (Figura 5.24 B) que no hemos podido relacionar con un mayor descenso tensional. Este sangrado proviene de los neovasos que se forman alrededor de la MBTD y que, en ocasiones, son gonioscópicamente visibles. El significado de este sangrado es controvertido. Mientras que Delarive²⁰⁴ describe, en un modelo animal, que la formación de estos neovasos es especialmente significativa en ojos con implante de colágeno y lo relaciona con una mejoría del flujo de salida del acuoso. Moreno-Montañés²⁰² no encuentra, en humanos, que este hallazgo pueda correlacionarse con una PIO más baja, e incluso, describe la aparición de un sangrado espontáneo a la exploración gonioscópica en pacientes intervenidos de facoEPNP con implante de SK-Gel® meses después de la intervención.²⁰⁵ En nuestra serie aunque no hemos podido relacionar este sangrado con una mayor efecto de la goniopuntura, si que encontramos que en 5 ojos (71.4%) de los 7 ojos en los que apareció sangrado postgoniopuntura, no precisan tratamiento, habiendo llegado 4 a los 24 meses. Esto podría ir en la línea de la teoría de Delarive²⁰⁴, de manera que si

este sangrado confirma la presencia de neovas alrededor de la MBTD, su presencia estaría relacionada con una mejoría del flujo de salida del acuoso.

Complicaciones relacionadas con la ampolla

Independientemente de que la EPNP con implante supraciliar busque potenciar la vía uveoescleral, el humor acuoso también pasa a través de la vía trabecular al espacio subconjuntival y es deseable la formación de una ampolla conjuntival funcionante. La fibrosis conjuntival puede llevarnos al fracaso de este circuito por lo que para evitarla, hemos utilizado mitomicina C (MMC) como terapia coadyuvante.

Las dosis de MMC utilizadas en las diferentes series van desde 0.2 mgr/ml a 0.4 mgr/ml y un tiempo que normalmente oscila entre 2 y 4 minutos. Nuestra dosis habitual es de 0.2 mgr/ml durante 3 minutos, excepto en miopes axiales de más de 26 mm, en nuestra serie 4 ojos, en la que la aplicamos durante 2 minutos.

Las ampollas amenazadas indican fenómenos fibróticos activos que normalmente conducen al fracaso más o menos inmediato de la cirugía. Cuando hemos detectado una ampolla con vascularización marcada sin microquistes conjuntivales, durante el primer mes posterior a la intervención, hemos aplicado una inyección subconjuntival de 0.1 ml de MMC 0.02% directamente sobre el área quirúrgica. Esta maniobra la hemos realizado en 2 ojos (4.16%) con evidentes signos de fibrosis precoz. En uno de ellos la fibrosis conjuntival seguramente estaba favorecida por una resección insuficiente de la MBTD, ya que las 24 horas la PIO era de 24 mmHg y aunque se inyectó MMC a las 3 semanas y al mes se practicó goniopuntura, a los 24 meses el paciente precisó tratamiento y la PIO era de 24 mmHg. El otro caso era un glaucoma pigmentario que a las 24 horas presentaba una PIO de 6 mmHg y al mes de 24 mmHg, con aplanamiento de ampolla y ausencia de microquistes, por lo que se indicó una inyección de 0.1 ml de MMC y 2 semanas después goniopuntura. El paciente ha llegado a los 2 años con una ampolla plana pero con PIO de 19 mmHg sin tratamiento.

En casos de fibrosis tardía, con reducción de la ampolla y desaparición de microquistes conjuntivales, nos hemos abstenido de inyectar MMC, por dos motivos principalmente. Por un lado, en nuestra experiencia y aunque la literatura reporta éxitos aplicando la misma técnica²⁰⁶⁻²⁰⁹, ésta no ha resultado satisfactoria y coincidimos con Gutiérrez-Ortiz²¹⁰ que el tiempo desde la intervención es clave en el éxito de la misma. Por otro lado, las técnicas supraciliares conectan el cuerpo ciliar con el espacio intraescleral y el espacio subconjuntival pudiendo la MMC ejercer un efecto tóxico sobre el cuerpo ciliar, con los riesgos que eso comportaría. En el único trabajo publicado con implante supraciliar no hay referencias al uso de antimetabolitos ni intra ni postoperatorios. Bonilla¹⁸¹, en cirugía

combinada con Esnoper® supraciliar, sí que utiliza MMC intraoperatoria, pero no hace referencia su uso postoperatorio, ni a complicaciones derivadas de la misma.

La frecuencia de aplicación, el antimetabolito utilizado y su concentración, es muy dispar según los diferentes autores que utilizan exclusivamente implantes intraesclerales. Mansouri¹⁴¹ aplica inyecciones subconjuntivales de MMC, con una media de 1.1 y 1.2 meses después de la intervención, con implante de colágeno (Aquaflow®) y PMMA, respectivamente sin hacer referencia a la dosis utilizada. Ravinet¹⁸⁹ aplica en dos ocasiones en un mismo paciente dos inyecciones de MMC 0.02% (0.05 ml) en una serie de 11 pacientes intervenidos con T-Flux®. Bis-sing¹⁸², en una serie de 105 pacientes intervenidos con implante de colágeno tras 10 años de seguimiento, inyecta 5-Fluoracilo (5-FU) subconjuntival en 12 pacientes (24.5%), con una media de 2.9 inyecciones por paciente y siempre antes de los 3 meses post intervención. Galassi¹³⁶ no utiliza antimetabolitos, ni intra ni postoperatorios, en una serie de 5 años, de pacientes intervenidos con SK-Gel® y Devloo¹³¹, tampoco hace referencia a ello, en una serie de 93 ojos usando esclera autóloga. Lachkart¹⁸⁸, aplica dos esponjas impregnadas en 5-FU (50 mgr/ml) entre el flap superficial y el profundo intraoperatoriamente y si aparecen el el postoperatorio signos de fibrosis inyecta 0.1 ml de la solución comercial, a 50 mg/ml (5 mg), directamente en la ampolla, lo que sucede en un 7% de los casos. El-Sayyad⁷ inyecta 5-FU postoperatoriamente en un porcentaje muy elevado (43.6%) y lo atribuye a que en su serie no utiliza implante.

Hemos encontrado ampollas isquémicas de paredes finas en 8 ojos de 48 (16.6%), en los pacientes que llegaron al año y en 1 (0.3%) de 33 de los pacientes que llegaron a los 24 meses. Ninguna de ellas, ni a los 12 ni a los 24 meses, presentaba fenómenos de fuga. Las del año de seguimiento presentaban una PIO media de 16.1 mmHg y ninguna precisaba tratamiento tópico y la de los 24 meses una PIO de 13 mmHg también sin tratamiento. Estos resultados deben de interpretarse como una reafirmación de la importancia de la conjuntiva incluso en técnicas con implante supraciliar.

Relación entre la presión intraocular a las 24 horas y el éxito

En la EPNP con implante intraescleral Shaarawy determina que la PIO inferior a 5 mmHg a las 24 horas es un factor de buen pronóstico.¹⁹⁷ En la cirugía supraciliar, y aunque no está descrito en la literatura, consideramos que la PIO a las 24 horas también puede ser una factor predictivo de éxito, aunque no definitivo, en tanto en cuanto significa una correcta disección de la MBTD. En nuestra serie, aunque no hemos podido establecer una relación estadísticamente significativa entre la PIO a las 24 horas y la PIO final, sí que hemos encontrado que los que se mantenían sin tratamiento, tanto a los 12 como a los 24 meses, presenta-

ban una PIO media inferior a las 24 horas. A los 12 meses, los ojos que no necesitaban tratamiento (Éxito A) presentaban una PIO media a las 24 horas de 7.17 mmHg, frente a 10.5 mmHg de los de Éxito B y 9.47 mmHg los fracaso (C). En los que llegaron a 24 meses como Éxito A la PIO media a las 24 horas era de 6.89 mmHg, frente a 8.54 mmHg de los de Éxito B.

Relación entre la presión intraocular y la edad

El espacio entre las fibras musculares del musculo longitudinal del musculo ciliar se reducen con la edad y va substituyéndose por tejido conectivo, de manera que se considera que antes de los 40 años la vía uveoescleral puede significar hasta un 40% del flujo de salida, mientras que a partir de los 60 difícilmente alcanza el 10-20%.¹⁵ A esto se le añade una disminución en la conductividad escleral que también acompaña a los años cuyo efecto sobre el flujo uveoescleral es controvertido.^{226,229} Uno de los objetivos de este trabajo era determinar si la cirugía con implante supraciliar, que conceptualmente pretende potenciar la vía uveoescleral, es más efectiva en pacientes jóvenes, donde el espacio interfascicular no está todavía substituido por tejido conectivo. La media de edad de nuestra serie es de 69.2 años y en ella tan sólo tenemos 4 ojos, pertenecientes a tres pacientes, por debajo de 50 años. Los cuatro, a los dos años, están sin tratamiento y han pasado de una PIO inicial media de 32.2 mmHg y 3.5 medicaciones, a 17 mmHg sin ninguna medicación. Estos resultados hay que interpretarlos con reservas y aunque podría ser que en pacientes jóvenes esta técnica quirúrgica funcionase mejor, el reducido tamaño de la muestra, nos impide hacer tales afirmaciones, más aún cuando no hemos podido establecer una relación estadísticamente significativa entre la edad y la PIO ni a los 12 ni a los 24 meses.

Relación entre la presión intraocular y la paquimetría corneal

Desde que Argus²¹⁴ relaciona la paquimetría corneal como variable a tener muy en cuenta en el manejo del glaucoma, ésta se ha incorporado al arsenal diagnóstico de manera muy determinante.^{21,215} Un grosor estadísticamente normal se establece entre 520 μ y 540 μ , considerando que cifras muy bajas infravaloran las cifras tensionales y viceversa en caso de valores muy altos. Sin embargo, actualmente para la determinación exacta de la PIO hay que considerar no sólo el grosor de la córnea sino también sus propiedades biomecánicas.²¹⁷ La importancia de las propiedades biomecánicas de la córnea radica en que puede expresarse en diferentes estructuras intraoculares. Aunque nosotros no hemos podido disponer de esta tecnología para este trabajo, se han desarrollado instrumentos para medir ambas variables (ORA: Ocular Response Analyzer) y su relación con

Tabla 7.3: Número y porcentaje de pacientes que precisan tratamiento en función de la paquimetría.

	1 año (N=48)		2 años (N=33)	
	Tratamiento	No tratamiento	Tratamiento	No tratamiento
< 550 μ	4 (13.33%)	26 (86.67%)	9 (47.37%)	10 (52.63%)
550 μ -580 μ	5 (35.71%)	9 (64.28%)	5 (45.45%)	6 (54.54%)
> 580 μ	1 (25%)	3 (75%)	2 (66.6%)	1 (33.3%)

la PIO, sobre todo en casos de paquimetrías bajas.^{218,219} Sin duda, la combinación de ambas variables, nos hubiera aportado más información que la paquimetría aislada²²⁰, pero ésta por sí sola continúa teniendo mucha importancia y así lo muestra la revisión de la literatura reciente, que encuentra relación de la paquimetría con el grosor escleral¹⁷, la absorción y el efecto terapéutico de las medicaciones tópicas²²¹ y el flujo uveoescleral.²²²

Hemos incluido, en este trabajo, el estudio de la posible relación entre la paquimetría y el éxito de la cirugía con implante supraciliar, después de las observaciones de Gulati²²², que encuentra que los ojos con hipertensión ocular y córneas más gruesas, tienen una menor producción de humor acuoso, un flujo uveoescleral disminuido y una incapacidad autoregulatoria, en tanto en cuanto son incapaces de compensar, a través del flujo uveoescleral, cualquier incremento en la producción de humor acuoso. Gulati²²² especula con la hipótesis que podría existir un aumento del tejido intersticial, tanto a nivel corneal como entre las fibras del músculo longitudinal, que condicionaría el flujo uveoescleral. Si esto fuera así, y con el mismo razonamiento que para la edad, podría esperarse que esta técnica fuese menos efectiva en ojos con corneas gruesas, pero en nuestra serie, el mayor porcentaje de pacientes sin tratamiento lo encontramos en los pacientes que tienen paquimetrías por debajo de 550 μ (Tabla 7.3). Sólo tenemos 4 ojos con paquimetrías > 580 μ . Tres (75%) de estos 4 ojos, aunque no precisan tratamiento tópico a los 12 meses, 2 (66.6%) de ellos están en tratamiento a los dos años. En cambio, 26 ojos (86.7%) con paquimetrías < 550 μ no precisan tratamiento al año, porcentaje que se reduce a 10 ojos (52.6%) a los dos años. Este hecho podría estar relacionado con la hipótesis que defienden algunos autores, que la mejoría del flujo uveoescleral es más manifiesta a corto-medio plazo^{21,178} frente a otros autores que opinan que el flujo uveoescleral adquiere una mayor importancia con el tiempo.^{137,232} Tampoco hemos podido correlacionar ni encontrar una relación estadísticamente significativa con la PIO final obtenida y la paquimetría ni a los 12 ni a los 24 meses.

Relación entre la presión intraocular y la longitud axial

Si bien la mayor parte del el flujo transescleral fluye a través de poros en los espacios perivasculares y los plexos venosos intraesclerales, la conductividad hidráulica de la esclera permite abandonar, a una pequeña porción de humor acuoso, el ojo.¹⁵ Por otro lado las alteraciones en la rigidez de la esclera peripapilar comporta una debilidad anatómica que predispone a la lesión glaucomatosa^{223,224} y existen unas determinadas modificaciones en la composición bioquímica, estructural y biomecánica, que parecen ser un factor patogénico del glaucoma en tanto que una mayor rigidez comportan una menor permeabilidad.²²⁵ La bibliografía reciente apunta a que la esclera es fundamental tanto en la dinámica del flujo uveoescleral como en la vulnerabilidad individual²²⁶ y existen referencias a un mayor efecto de los análogos de las prostaglandinas en ojos con longitud axial disminuida.^{227,228} Por ello, hemos intentado correlacionar la longitud axial con los resultados tensionales y la necesidad de tratamiento con la hipótesis que la rigidez de la misma pueda estar condicionada por la longitud axial del globo ocular.

Según la bibliografía, es a partir de 25-26 mm de longitud axial cuando encontramos escleras adelgazadas²²⁹⁻²³¹ lo que según nuestra hipótesis podría alterar de una manera u otra el flujo transescleral. Arranz²²⁸ encuentra una mayor respuesta a los análogos de las prostaglandinas en ojos por debajo de 22 mm, que atribuye a una hipofuncionalidad latente del flujo uveoescleral, secundaria a un mayor grosor de la esclera. Sin embargo, nosotros no hemos podido establecer ninguna correlación entre la PIO y la longitud axial, resultado que debe ser interpretado con reservas ya que el tamaño de nuestra muestra es reducida y por encima de 25 mm solo cinco ojos han sido estudiados y presentaban una PIO media final de 19.2 mmHg. De ellos solo uno de los cinco, precisa tratamiento, habiendo llegado tres a los 24 y dos a los 12 meses. En el otro extremo, por debajo de 22 mm, sólo tenemos cuatro ojos, que han llegado a los 24 meses sin tratamiento, con una PIO media final de 14.75 mmHg. Aunque la PIO es menor en los pacientes con una longitud axial inferior a 22 mmHg, no podemos hacer ninguna afirmación sobre las ventajas de esta técnica en ojos cortos, ya que en ojos con cámaras anteriores estrechas la cirugía no perforante puede estar incluso contraindicada, como se comentó en el Apartado 4.8.

Relación entre presión intraocular y los hallazgos mediante BMU

De los 33 ojos que han llegado a los dos años de seguimiento se ha practicado una BMU en 26 de ellos. El área quirúrgica se ha explorado mediante cortes longitudinales y transversales para determinar las medidas del lago intraescleral además de la presencia de ampolla y vacío supraciliar. Es importante a la hora de

Tabla 7.4: Relación entre las variables numéricas estudiadas mediante Biomicroscopía ultrasónica y los pacientes con Éxito A (PIO \leq 21 mmHg sin tratamiento, Éxito B \leq 21 mmHg con tratamiento, Fracaso C (PIO $>$ 21 mmHg con/sin medicación)

	Éxito	N	Media	DS	Mediana	Mínimo	Máximo
Altura lago intraescleral	A	14	0.52	0.15	0.51	0.27	0.77
	B + C	12	0.55	0.24	0.52	0.21	0.87
Grosor MBTD	A	14	0.13	0.02	0.13	0.10	0.17
	B + C	12	0.14	0.05	0.13	0.08	0.25
Longitud MBTD	A	14	0.51	0.15	0.48	0.27	0.81
	B + C	12	0.53	0.18	0.44	0.33	0.91
Volumen lago intraescleral	A	14	2.75	1.36	2.64	0.58	4.89
	B + C	12	2.38	1.33	1.81	0.91	5.41
Diámetro vertical	A	14	2.93	0.93	2.88	1.39	5.13
	B + C	12	2.38	0.68	2.20	1.53	3.73
Diámetro horizontal	A	14	3.21	0.84	3.01	2.28	5.15
	B + C	12	2.96	0.71	2.76	1.78	4.04

MBTD: Membrana trabeculodescemética, DS: Desviación estandar.

comparar resultados tener en cuenta que la mayoría de series largas publicadas hasta la fecha^{21,22,135,137} utilizan la sonda de 50 MHz del Humphrey UBM 840 excepto Cabrejas²³ que utiliza el OTI-Scan HF 35-50-OPC[®] sin que conste qué transductor utiliza. Nosotros hemos utilizado el transductor de 35 MHz del VuMax[®] ya que con la modificación del software obtiene una mejor resolución, además de una mayor facilidad en el enfoque. El transductor de 50MHz del Humphrey UBM 840[®] no aporta una mejor definición y si una mayor dificultad de enfoque. La resolución física de la sonda de 35 MHz del VuMax[®] es de unos 80 μ (80 μ = 0.08 mm) aunque utiliza algoritmos que la mejoran notablemente y llega a una resolución de 19 μ , mientras que la de 50 MHz de Humphrey UBM 840[®] no resuelve en ningún caso más de 50 μ .

Una limitación de este estudio es que no se ha realizado una exploración seriada de todos los pacientes para valorar la evolución de todas las variables estudiadas. Aunque la literatura²³² reporta pocos cambios con el tiempo en las estructuras estudiadas, sobre todo en el caso de implantes no reabsorbibles, Cabrejas²³ sí que encuentra que determinadas variables disminuyen con el tiempo, como se comentará más adelante. Otra limitación es el tamaño muestral. Seguramente aunque no podamos extraer conclusiones estadísticamente significativas respecto a las variables estudiadas si que su análisis descriptivo nos proporciona una información que debe de ser tenida en cuenta (Tabla 7.4).

El vacío supraciliar se define como una sombra hipogénica por encima del cuerpo cilíar y se interpreta como la patencia del flujo uveoescleral a dicho nivel. Su aparición puede estar presente de manera ocasional en ojos normales, relacionándose su presencia con la relajación o contracción del músculo cilíar.²³³ Marchini²³⁴ también lo describe en pacientes en tratamiento con latanoprost y lo justifica por el mecanismo de acción de las prostaglandinas y con el hecho que el humor acuoso pase a través de los espacios extracelulares del músculo cilíar aumentando el flujo uveoescleral. La edad también se considera que disminuye el flujo uveoescleral entre un 7-10 % cada década.²³⁵⁻²³⁷ Nuestros resultados pueden verse afectados por ambos supuestos. Por un lado, la edad media de nuestros pacientes es elevada de (69.2 años) y por otro, un porcentaje de pacientes estudiados en nuestra serie (37.5%) a los 24 meses, estaban bajo tratamiento tópico con análogos de las prostaglandinas.

El vacío supraciliar se considera como un factor de buen pronóstico en la cirugía no perforante y en la literatura su presencia es muy variable, encontrándose desde un 7% a un 60 % de los casos^{110,135,137}, según diferentes autores, aunque son series difícilmente comparables pues utilizan diferentes implantes con tiempos de seguimiento distintos. Marchini²², con implante de SK-Gel®, describe una asociación favorable entre el resultado tensional, la presencia de espacio intraescleral, la ampolla conjuntival y el vacío supraciliar, que encuentra en un 60% de los casos pero no puede establecer una relación estadísticamente significativa entre la PIO en pacientes con y sin vacío supraciliar. Chiou¹⁷⁸ detecta vacío supraciliar, al mes de la intervención, en cuatro ojos en una serie de nueve (44%) usando implante de colágeno intraescleral (Aquaflow®). En otra serie más larga, publicada también por el mismo autor¹³⁵ y con el mismo implante, encuentra vacío supraciliar en un 53% de los pacientes a los 3 meses de la intervención, que disminuye a un 24% a los 18 meses. Kazakova²³⁸, también con implante de colágeno, observa un área hipogénica en el 45.2% de los casos, al año de la intervención. Sin embargo Khairy¹⁶, sin utilizar implante, no encuentra en ningún caso área hipogénica supraciliar, mientras que con Esnoper® intraescleral, Cabrejas²³ lo correlaciona con el éxito tensional y lo encuentra en el 94.4%, 88.9% y 83.3% al mes, a los 3 meses y a los 6 meses respectivamente. Contreras¹³⁷, también con Esnoper® intraescleral, lo encuentra en 1 ojo en una serie de 3 pacientes intervenidos de faco EPNP.

No existen, sin embargo, referencias publicadas en la literatura sobre la patencia del flujo uveoescleral con implante supraciliar. Nosotros lo hemos encontrado en un 84.6% de los ojos, a los 24 meses. Este elevado porcentaje es debido, sin duda, a la implantación supraciliar del Esnoper® V-2000, pero no hemos encontrado una relación estadísticamente significativa ($p=0.247$) entre su presencia y el control tensional. En los 22 ojos con vacío supraciliar patente, la PIO media era de 16.8 mmHg mientras que en los que no se detectó, la PIO media era de 14 mmHg. En los 4 ojos en los que no se detectaba vacío supraciliar, sólo

uno de ellos precisaba de tratamiento tópico. El no detectarlo seguramente pueda deberse a una migración anterior del implante, o un lago intraescleral con un suelo tan adelgazado que acabó lisado en contacto con el propio implante. Este segundo supuesto, vendría avalado porque uno de los ojos en los que no se detectaba vacío supraciliar, presentaba un prolapso uveal intraescleral que ya se comentó en el Apartado 7.3.3.

La interpretación de nuestros resultados, pese a que implantamos el Esno-per® V-2000 a nivel supraciliar y aseguramos el vacío ecogénico en un porcentaje muy alto de los ojos, podría apuntar en la misma dirección que otras series^{16,135,178} que concluyen que el flujo uveoescleral parece tener más una relación con el control tensional a corto medio plazo que a largo plazo, aunque otros autores opinan que el flujo uveoescleral adquiere una mayor importancia con el tiempo.^{137,232} Los resultados de las modificaciones de la técnica convencional que proponen diferentes autores, que buscan potenciar aún más el flujo uveoescleral dejando expuesta la coroides en el suelo de lago intraescleral, no se corresponden a una mayor presencia de vacío supraciliar. La única referencia en la literatura Mansouri¹⁸⁵ lo encuentra tan sólo en 1 ojo de una serie de 8.

La EPNP crea un espacio de descompresión intraescleral, también llamado lago o ampolla intraescleral cuyo tamaño y supervivencia está relacionado con el éxito de la intervención y resta dependencia de la ampolla conjuntival. El mantenimiento permanente de este espacio, es una de la ventajas teóricas de los implantes no reabsorbibles frente a los reabsorbibles. Marchini²² encuentra, en una serie de 30 pacientes intervenidos con implante de ácido hialurónico (SK-Gel®), que 6 meses después de la cirugía, el espacio intraescleral es reemplazado parcialmente por tejido fibroso en el 27% de los casos, llegando a desaparecer completamente hasta en un 7% al año de seguimiento. Estudia el diámetro vertical del lago intraescleral, que se reduce progresivamente desde los 3.53 mm el primer mes, a 2.41 mm a los 12 meses sin que esta diferencia se considere significativa y unos valores en la altura del lago, que van desde 0.55 mm el primer mes a 0.44 mm a los 12 meses. Chiou¹³⁵, pese a que el implante de colágeno se disuelve entre los 6 y 9 meses, no reporta colapso intraescleral alguno cuando esto sucede en una serie de pacientes con 18 meses de seguimiento. En los únicos estudios mediante BMU del implante Esno-per®, Contreras¹³⁷ en una muy pequeña serie de 3 casos intervenido de facoEPNP, encuentra una altura media de 0.36 mm, un diámetro horizontal de 3.31 mm y un diámetro vertical de 1.24 mm, que se refiere al vacío acotado entre la MBTD y el implante. La PIO media es de 11.6 mmHg pero el tamaño de la muestra impide correlacionar ambas variables. Cabrejas²³ encuentra que el tamaño vertical del lago intraescleral se relaciona con PIO más baja a los 3 meses, pero no al mes, ni a los 6 meses. Al mes, determina un diámetro vertical de 2.6 ± 0.9 a los 3 meses, 3.2 ± 3.0 y a los 6 meses 2.7 ± 0.7 mms. Nuestra serie, utilizando en todos los casos las mismas medidas quirúrgicas del tapete escleral, superficial y profundo, obtiene una altura media de 0.53

± 0.19 mms, un diámetro horizontal de 3.09 mm y un diámetro vertical de 2.68 mm. Aunque la altura del lago intraescleral puede ser un factor positivo, en tanto en cuanto otorga mayor volumen al lago intraescleral, en nuestra serie no hemos podido observar una relación estadísticamente significativa entre la altura del lago intraescleral y la PIO, ni tampoco diferencias entre aquellos pacientes que estaban sin tratamiento (Éxito A) y los que necesitaban tratamiento (Éxito B+C) siendo los valores respectivamente de 0.52 mms frente a 0.55 mms. Khairy¹⁶ sin utilizar implante, tampoco encuentra una relación estadísticamente significativa entre la altura y el éxito tensional y determina una longitud media de 1.62 mm y un altura media de 0.42 mm. Incluso reporta un paciente sin lago intraescleral patente y éxito tensional. En nuestra serie los pacientes que están sin tratamiento (Éxito A) tienen un diámetro vertical mayor que los que precisan tratamiento (Éxito B+C), 2.93 frente a 2.38 y también un mayor diámetro horizontal, 3.21 frente a 2.96 mm.

Uniendo todas estas variables y considerando el volumen del lago intraescleral hay autores^{22,238} que encuentran que este volumen es menos determinante como factor de éxito que la ampolla conjuntival, el vacío supraciliar o la filtración transescleral. Kazakova²³⁸ no relaciona el volumen del lago intraescleral con la PIO y encuentra valores medios en una serie de 43 ojos de 1.8 mm³. Cabrejas²³ encuentra volúmenes que no puede relacionar con el éxito, y que fluctúan desde 5.6 el primer mes a 5.2 a los 6 meses. Al ser una serie donde compara diferentes tipos de implantes apunta que el Esnoper[®] puede representar una ventaja añadida frente a otros implantes reabsorbibles al actuar como mantenedor permanente. Chiou¹³⁵ no estudia el volumen intraescleral y Khairy¹⁶ tampoco puede establecer ninguna relación entre ambas variables. Nosotros, aunque tampoco hemos podido establecer una relación lineal entre el volumen del lago y el resultado tensional, ni establecer un relación estadísticamente significativa, sí que creemos que este volumen es importante en tanto en cuanto significa un mayor espacio de reabsorción y drenaje. Encontramos que los pacientes que están sin tratamiento (Éxito A) tienen un volumen del mayor que los que precisan tratamiento (Éxito B+C), 2.75 mm³ frente a 2.38 mm³. Sin embargo hay que tener en cuenta que en la bibliografía no hay referencia a cómo se ha calculado el volumen del lago intraescleral. Ya se comentó en el Apartado 5 de Material y Métodos que para este trabajo, hemos elegido para calcularlo la fórmula del elipsoide, por ser la que geoméricamente más similitudes tiene con el lago intraescleral y otorga además a la altura un valor el doble de importante que a la base. Valores tan dispares en las diferentes series nos hacen pensar en una ausencia de criterio común, por lo que son difícilmente comparables.

El grosor de la MBTD es también un factor relacionado con los resultados de la cirugía. Marchini²² con SK-Gel[®] intraescleral, encuentra valores de 0.1 mm que no sufren cambios significativos a lo largo de 12 meses. Utilizando Esnoper[®] intraescleral, Cabrejas²³ lo correlaciona con una PIO más baja al mes, pero no a

los 3 y 6 meses. Contreras¹³⁷ encuentra valores al año que van desde 0.12 a 0.09 mm, en una serie sólo de tres casos. Chiou¹³⁵ con implante de colágeno (Aquaflow[®]), encuentra valores que van desde 0.12 mm al mes, a 0.13 mm a los 18 meses. Kahiry¹⁶, sin hallar tampoco relación alguna entre la PIO y el grosor, encuentra unos valores medios al año de 0.26 mm. En nuestra casuística a los dos años, hemos encontrado una media de 0.13 mm y no hemos podido establecer una relación estadísticamente significativa entre el grosor y la PIO. Sin embargo, si analizamos por separado los pacientes que no precisan tratamiento (Éxito A) con los que sí precisan (Éxito B + C) existen diferencias en cuanto al grosor de la MBTD (0.13 vs 0.14) aunque éstas no son significativas.

La literatura no reporta estudios que hayan determinado la longitud de la MBTD, seguramente debido a la dificultad y controversia que puede plantear su localización exacta. Con la prudencia que deben interpretarse medidas tan límites, hemos determinado valores medios de 0.52 ± 0.16 mm, sin poder establecer una correlación, ni una relación estadísticamente significativa entre la longitud de la MBTD y la PIO. Si analizamos por separado los ojos que están sin tratamiento (Éxito A) y los que precisan de tratamiento (Éxito B+C) no hay diferencias significativas entre ambos (0.51 vs 0.53). Aunque existe la idea, ampliamente aceptada, que la ventana trabeculodescemética amplia es un factor de éxito positivo, la filtración a través de la misma también está condicionada por su grosor. No podemos descartar que el no encontrar una relación pueda deberse a un problema de nuestra técnica y/o del implante. Al no suturar el implante, éste tiene tendencia a desplazarse anteriormente y puede favorecer fenómenos fibróticos tardíos sobre la MBTD e incluso bloquear parcialmente el flujo a través de la misma. Esto no sucedería en la serie de Chiou¹³⁵ porque el implante de colágeno es reabsorbible y su forma cilíndrica evita que llegue a aposicionarse en su totalidad sobre la MBTD y en la de Marchini²² porque el SKGel[®] es reabsorbible. Ravinet¹⁸⁹ opina que el T-Flux[®] podría producir una limitación a través de la MBTD al apoyarse sobre ella. Esta hipótesis se ve reforzada cuando encuentra que la goniopunción es menos efectiva cuando se realizaba sobre el implante que en el orificio central del propio implante.

La presencia y características de la ampolla conjuntival es determinante en el éxito de la trabeculectomía, pero no tanto en la cirugía no perforante. Clásicamente, la mayoría de las series hacen referencia a la clasificación de Yamamoto¹⁷⁷ que divide las ampollas en tipo L (Baja reflectividad), donde se observa claramente filtración subconjuntival, tipo H (Alta reflectividad), donde se observa material fibroso hiperrefringente), tipo E (Encapsuladas), donde existe una cápsula fibrosa hiperreflectiva rodeando un quiste de humor acuoso y tipo F (Ausencia de ampolla). Asocia cada una de ellas a un funcionamiento determinado de manera que los ojos con buen control son los que presentan una ampolla tipo L y H mientras que E y F suelen requerir medicación adicional. En la cirugía no perforante a los 24 meses las ampollas suelen ser poco elevadas y, al contrario que

en la trabeculectomía, son difícilmente valorables, por lo que en nuestra serie, nosotros nos hemos limitado exclusivamente a confirmar o descartar su presencia a la exploración ecográfica. Hemos determinado su presencia en 20 ojos (76.9 %) que correspondería a los tipos L, H, y F mientras que F son los 6 ojos restantes (33.1%). En la serie de Chiou¹³⁵, la ampolla está presente en un 86.4%, la de Kazakova²³⁸ en un 93%, la de Khairy¹⁶ un 63.6% y en la de Marchini²² en un 100% de los ojos. Nuestros resultados son superponibles al resto de series sobre todo considerando que nuestro tiempo de seguimiento es de 24 meses, mientras que el resto es de 18 y 12 meses.

Cabrejas²³ sí que correlaciona el éxito con las ampollas hiporeflexivas, la presencia de vacío hipogénico supraciliar y el vacío escleral alrededor de la ampolla, encontrando que, a los 6 meses, la presencia conjunta de estos tres signos está relacionada con PIO más bajas que cuando coinciden dos o uno aislado. Una de las limitaciones, a la hora de comparar estos resultados, es que el vacío escleral alrededor de la ampolla no ha sido estudiado, ya que entendemos, al igual que otros autores²¹, que su determinación puede ser muy subjetiva. Marchini²², pese a considerar que está influenciada por la técnica exploratoria y las características del implante, la encuentra en un 47% de sus casos y le otorga un valor pronóstico positivo, en tanto significa la comunicación del lago intraescleral con la ampolla subconjuntival. Chiou¹³⁵ tampoco hace referencia a este hallazgo en una serie de 45 ojos estudiados.

Otra de las limitaciones de este trabajo es que sólo hemos valorado la presencia o la ausencia de ampolla, mediante análisis con BMU. Desde que Kronfeld²³⁹ en 1949 propone la primera clasificación de ampollas de filtración, se han postulado diferentes clasificaciones con el fin de estandarizar la morfología de la ampolla y su relación con la PIO. Actualmente las más utilizadas son la Clasificación de Indiana²⁴⁰ y la Clasificación de Moorfields.²⁴¹ Ambas han supuesto un intento de monitorizar la filtración a través de la ampolla mediante signos clínicos, y la segunda incluso añade un registro fotográfico para estandarizar su morfología y poder reconocer de forma precoz signos de fracaso de la cirugía. Estas clasificaciones han mostrado su utilidad en la cirugía perforante, pero no existe literatura de la EPNP que correlacione los resultados tensionales con la morfología de la ampolla, más allá de su aspecto mediante BMU. Esto seguramente obedece a dos motivos. Por un lado la ampolla conjuntival en la cirugía no perforante es diferente a la de la trabeculectomía, soliendo ser más difusa, menos elevada y con más tendencia a aplanarse con los años.¹⁰³ Por otro lado, la existencia de la ampolla intraescleral, resta protagonismo a la ampolla conjuntival. Es por ello que al igual que la mayoría de autores, al no disponer de una clasificación objetiva y reproducible de la ampolla en la cirugía no perforante, hemos optado por estudiar tan sólo la relación de la PIO con un parámetro objetivo, como es la presencia o ausencia de ampolla al estudio mediante BMU.^{21,22,124,135,137,178,232,238} Sin embargo otros signos clínicos de la ampolla, como son la presencia

de microquistes o la vascularización de la misma, sí que han sido tomados en cuenta a la hora de decidirnos a inyectar MMC postoperatoriamente mediante técnicas de manipulación subconjuntival (needling), que hemos practicado en dos ocasiones, como se ha explicado en el Apartado 7.3.5.

Desde la aparición de la OCT de segmento anterior se han superado algunas de las limitaciones de la exploración del área quirúrgica dada su mayor resolución, y se han podido establecer relaciones inversas positivas entre la PIO y la altura del lago intraescleral.^{242,243} Sin embargo, aún está por determinar el papel del flujo uveoescleral y la importancia de la ampolla conjuntival en la cirugía no perforante. Concluimos, al igual que otros autores^{22,137,232,238}, que más importante que una variable aislada es la suma de diferentes variables determinadas mediante BMU, las que otorgan una mayor tasa de éxito a la intervención. La implantación supraciliar del Esnoper® V-2000 se ha mostrado segura y podría constituir un factor de éxito añadido a la cirugía no perforante. Seguramente, un mayor tamaño muestral nos hubiera permitido llegar a conclusiones más definitivas sobre los beneficios de esta técnica en función de la edad, de la paquimetría, de escleras adelgazadas y de las distintas variables analizadas mediante BMU.

8. Conclusiones

1. La Esclerectomía profunda no Perforante (EPNP) con implante supraciliar, es una técnica quirúrgica que provoca un descenso tensional significativo a los 12 ($p < 0.001$), 18 ($p < 0.001$) y 24 meses ($p < 0.001$).
2. Los pacientes intervenidos de EPNP con implante supraciliar presentan una disminución significativa de la necesidad de tratamiento tópico antiglaucomatoso a los 12 ($p < 0.001$), 18 ($p < 0.001$) y 24 meses ($p < 0.001$).
3. La EPNP con implante supraciliar presenta complicaciones poco frecuentes, siendo la más relevantes la aparición de hipHEMA (14.58%) y seidel (22.91%), ambas en el postoperatorio inmediato.
4. • La PIO a las 24 horas no está relacionada con el éxito de la técnica quirúrgica a los 12 ($p=0.250$), ni a los 24 meses ($p=0.541$). No hemos podido establecer una relación lineal entre la PIO a las 24 horas y la PIO ni a los 12 ($r=0.17$) ni a los 24 meses ($r= 0.11$).
 - La edad del paciente no está relacionada con el éxito de la técnica quirúrgica a los 12 ($p=0.578$), ni a los 24 meses ($p=0.138$). No hemos podido establecer una relación lineal entre la edad del paciente y la PIO ni a los 12 ($r=-0.09$) ni a los 24 meses ($r=-0.27$).
 - El hipHEMA, no tiene una relación estrictamente significativa con la PIO a los 12 ($p=0.111$) pero si que existe una relación estadísticamente significativa a los 24 meses ($p=0.048$). La presencia de seidel, no tiene una relación significativa con la PIO a los 12 ($p=0.415$) ni a los 24 meses ($p=0.788$) de la intervención.
 - La paquimetría corneal no está relacionada con el éxito de la técnica quirúrgica a los 12 ($p=0.792$), ni a los 24 meses ($p=0.466$). No hemos podido establecer una relación lineal entre la paquimetría y la PIO ni a los 12 ($r=-0.04$) ni a los 24 meses ($r= 0.16$).
 - La longitud axial ocular no está relacionada con el éxito de la técnica quirúrgica a los 12 ($p=0.670$), ni a los 24 meses ($p=0.210$) de la intervención. No hemos podido establecer una relación lineal entre la longitud axial y la PIO ni a los 12 ($r=-0.09$) ni a los 24 meses ($r= 0.26$).
5. • A los 24 meses y determinados mediante Biomicroscopía ultrasónica (UBM), el grosor de la membrana trabeculodescemética (MBTD), no tiene una relación estadísticamente significativa con la PIO ($p=0.730$). La longitud de la

MBTD no tiene una relación estadísticamente significativa con la PIO ($p=0.130$). No hemos podido establecer una relación lineal, entre el grosor de la MBTD ($r=-0.07$) y la longitud de la MBTD ($r=0.39$) con la PIO.

- La altura del lago intraescleral, no tiene una relación estadísticamente significativa con la PIO ($p=0.250$). No hemos podido establecer una relación lineal entre la altura del lago intraescleral ($r=0.28$) y la PIO.
- El diámetro vertical ($p=0.630$) y horizontal ($p=0.719$) del lago intraescleral no tienen una relación estadísticamente significativa con la PIO. No hemos podido establecer una relación lineal entre el diámetro horizontal del lago intraescleral ($r=-0.08$) y el diámetro vertical del lago intraescleral ($r=-0.1$) con la PIO.
- El volumen del lago intraescleral no tiene una relación estadísticamente significativa con la PIO ($p=0.79$). No hemos podido establecer una relación lineal entre el volumen del lago intraescleral ($r=0.08$) y la PIO.
- La presencia de ampolla conjuntival ($p=0.309$) y el vacío supraciliar (0.247) no tienen una relación estadísticamente significativa con la PIO.

Bibliografía

1. Quigley HA, Broman AT. The numbers of people with glaucoma worldwide in 2010. *Br J Ophthalmol.* 2006;90:2062-2067.
2. Kulkarni KM, Mayer JR, Lorenzana LL, Myers JS, Spaeth GL. Visual field staging systems in glaucoma and the activities of daily living. *Am J Ophthalmol.* 2012;154:445-451.
3. Ramulu PY, Van Landingham SW, Massof RW, Chan ES, Ferrucci L et al. Fear of falling and visual field loss from glaucoma. *Ophthalmology.* 2012;11:1352-1358.
4. Rouland JF, Berdeaux G, Lafuma A. The economic burden of glaucoma and ocular hypertension: implications for patient management: a review. *Drugs Aging.* 2005; 22:315-321.
5. Kass MA, Gordon MO, Gao F, Heuer DK, Higginbotham EJ, Johnson CA et al. Delaying treatment of ocular hypertension: the ocular hypertension treatment study. Ocular Hypertension Treatment Study Group. *Arch Ophthalmol.* 2010;128:276-287.
6. Francis BA, Singh K, Lin SC, Hodapp E, Jampel HD, Samples JR et al. Novel glaucoma procedures: a report by the American Academy of Ophthalmology. *Ophthalmology.* 2011;118:1466-1480.
7. El Sayyad F, Helal M, El-Kholify H, Khalil M, El-Maghraby A. Non penetrating deep sclerectomy versus trabeculectomy in bilateral primary open-angle glaucoma. *Ophthalmology.* 2000;107:1671-1674.
8. Chiselita D. Non-penetrating deep sclerectomy versus trabeculectomy in primary open-angle glaucoma surgery. *Eye (Lond).* 2001;15:197-201.
9. Chiou AG, Mermoud A, Jewelewicz DA. Post-operative inflammation following deep sclerectomy with collagen implant versus standard trabeculectomy. *Graefes Arch Clin Exp Ophthalmol.* 1998;236:593-596.
10. Ang GS, Varga Z, Shaarawy T. Postoperative infection in penetrating versus non-penetrating glaucoma surgery. *Br J Ophthalmol.* 2010;94:1571-1576.
11. Cheng J W, Ma XY, Wei RL. Efficacy of non-penetrating trabecular surgery for open angle glaucoma: a meta-analysis. *Chin Med J. (Engl)* 2004;117:1006-1010.
12. Ke M, Guo J, Qian Z. Meta analysis of non-penetrating trabecular surgery versus trabeculectomy for the treatment of open angle glaucoma. *Med Sci.* 2011;31:264-270.
13. Cheng JW, Cheng SW, Cai JP, Li Y, Wei RL. Systematic overview of the efficacy of nonpenetrating glaucoma surgery in the treatment of open angle glaucoma. *Med Sci Monit.* 2011;17:155-163.
14. Muñoz G. Nonstitch suprachoroidal technique for T-flux implantation in deep sclerectomy. *J Glaucoma.* 2009;18:262-264.
15. Alm A, Nilsson SF. Uveoscleral outflow. A review. *Exp Eye Res.* 2009;88:760-8.
16. Gulati V, Ghate DA, Camras CB, Toris CB. Correlations between parameters of

- aqueous humor dynamics and the influence of central corneal thickness. *Invest Ophthalmol Vis Sci.* 2011;16;52:920-926.
17. Mohamed-Noor J, Bochmann F, Siddiqui MA, Atta HR, Leslie T, Maharajan P et al. Correlation between corneal and scleral thickness in glaucoma. *J Glaucoma.* 2009;18:32-36.
 18. Arranz-Márquez E, Teus MA. Relation between axial length of the eye and hypotensive effect of latanoprost in primary open angle glaucoma. *Br J Ophthalmol.* 2004;88:635-637.
 19. Stefan C, Nenciu A, Malcea C, Tebeanu E. Axial length of the ocular globe and hypotensive effect in glaucoma therapy with prostaglandin analogs. *Oftalmologia.* 2005;49:47-50.
 20. Dada T, Gadia R, Sharma A, Ichhpujani P, Bali SJ, Bhartiya S. Ultrasound biomicroscopy in glaucoma. *Surv Ophthalmol.* 2011;56:433-450.
 21. Khairy HA, Atta HR, Green FD, Van der Hoek J, Azuara-Blanco A. Ultrasound biomicroscopy in deep sclerectomy. *Eye (Lond).* 2005;19:555-560.
 22. Marchini G, Marraffa M, Brunelli C, Morbio R, Bonomi L. Ultrasound biomicroscopy and intraocular-pressure-lowering mechanisms of deep sclerectomy with reticulated hyaluronic acid implant. *J Cataract Refract Surg.* 2001;27:507-517.
 23. Cabrejas L, Rebolleda G, Muñoz-Negrete FJ, Losada D. An ultrasound biomicroscopy study of filtering blebs after deep sclerectomy with a new acrylic implant. *Eur J Ophthalmol.* 2010;22:391-399.
 24. Van Burskit EM, Cioffi GA. Glaucomatous optic neuropathy. *Am J Ophthalmol.* 1992;113:447-452.
 25. Alward W. *Glaucoma: Los requisitos en oftalmología.* Ed. Harcourt. Madrid 2001.
 26. Challa P. Genetics of adult glaucoma. *Int Ophthalmol Clin.* 2011;51:37-51.
 27. Fan BJ, Wang DY, Lam DS, Pang CP. Clin Biochem. Gene mapping for primary open angle glaucoma. 2006;39:249-258.
 28. Libby RT, Gould DB, Anderson MG, John SW. Complex genetics of glaucoma susceptibility. *Annu Rev Genomics Hum Genet.* 2005;6:15-44.
 29. Mena F, Braghini CA, Vasconcellos JP, Mena B, Costa VP, Figueiredo ES et al. Keeping an eye on myocilin: a complex molecule associated with primary open-angle glaucoma susceptibility. *Molecules.* 2011;16:5402-5421.
 30. Swarup G, Nagabhushana A. Optineurin, a multifunctional protein involved in glaucoma, amyotrophic lateral sclerosis and antiviral signalling. *J Biosci.* 2010;35:501-505.
 31. Fan BJ, Wang DY, Cheng CY, Ko WC, Lam SC, Pang CP. Different WDR36 mutation pattern in Chinese patients with primary open-angle glaucoma. *Mol Vis.* 2009;15:646-653.
 32. Miyazawa A, Fuse N, Mengkegale M, Ryu M, Seimiya M, Wada Y et al. Association between primary open-angle glaucoma and WDR36 DNA sequence variants in Japanese. *Mol Vis.* 2007;9;13:1912-1919.
 33. Fuse N. Genetic bases for glaucoma. *Tohoku J Exp Med.* 2010;221(1):1-10.
 34. Ferreiro López S, Ruíz Navarro S. *Oftalmología en atención primaria.* Alcalá la Real, Jaén. Artgrafic; 2003.
 35. Antón A. Prevalence of POAG in a Spanish population: the Segovia study. *J Glaucoma.* 2004;13:371-376.

36. Chen PP. Risk and Risk factors for blindness from glaucoma. *Curr Opin Ophthalmol*. 2004;15:107-111.
37. Hattenhauer MG, Johnson DH, Ing HH. The probability of blindness from open-angle glaucoma. *Ophthalmology*. 2003;110:726-733.
38. Eid TM, Spaeth GL, Bittreman A, Steinmann WC. Rate and amount of visual loss in 102 patients open angle glaucoma followed up for at least 15 years. *Ophthalmology*. 2003; 110:900-907.
39. Grant WM, Burke JF Jr. Why do some people go blind from glaucoma? *Ophthalmology*. 1982;89:991-998.
40. Wilson MR, Kosoko O, Cowan CL Jr. Progression of untreated glaucoma patients and glaucoma suspects in Sta Lucia, West Indies. *Am J Ophthalmol*. 2002;134:399-405.
41. Foster PJ, Johnson GJ. Glaucoma in China: how big is the problem? *Br J Ophthalmol*. 2001;85:1277-1282.
42. Summer A, Tieless JM, Katz J, Quickley HA, Gottschalk JD, Davit J et al. Relationship between intraocular pressure and primary open glaucoma among white and black Americans. The Baltimore Eye Survey. *Arch Ophthalmic*. 1991;109:1090-1095.
43. J Hubley, C Gilbert. Eye health promotion and the prevention of blindness in developing countries: critical issues. *Br J Ophthalmol*. 2006;90:279-284.
44. Base de datos elaborada por el Instituto Valenciano de Investigaciones económicas IVIES (Valencia) Disponible en http://www.ivie.es/downloads/np/NP_tablas_mortalidad_lvie_240310.pdf
45. Rouland JF, Berdeaux G, Lafuma A. The economic burden of glaucoma and ocular hypertension: implications for patient management: a review. *Drugs Aging*. 2005;22: 315-321.
46. Calissendorff BM. Costs of medical and surgical treatment of glaucoma. *Acta Ophthalmol Scand*. 2001;79:286-288.
47. Cantor LB, Katz LJ, Cheng JW, Chen E, Tong KB, Peabody JW. Economic evaluation of medication, laser trabeculoplasty and filtering surgeries in treating patients with glaucoma in the US. *Curr Med Res Opin*. 2008;24:2905-2918.
48. Vold SD, Riggs WL, Jackimiec J. Cost analysis of glaucoma medications: a 3-year review. *J Glaucoma*. 2002;11:354-358.
49. Rylander NR, Vold SD. Cost analysis of glaucoma medications. *Am J Ophthalmol*. 2008;145:106-113.
50. Galindo-Ferreiro A, Sánchez-Tocino H, Fernández-Muñoz M, Iglesias Cortiñas D. Análisis coste-eficacia hipotensora de los fármacos antiglaucomatosos más utilizados *Arch Soc Esp Oftalmol*. 2004;79:379-384.
51. Lee PP, Walt JG, Doyle JJ, Kotak SV, Evans SJ, Budenz DL et al. A multicenter, retrospective pilot study of resource use and costs associated with severity of disease in glaucoma. *Arch Ophthalmol*. 2006;124:12-19.
52. Traverso CE, Walt JG, Kelly SP, Hommer AH, Bron AM, Denis P et al. Direct costs of glaucoma and severity of the disease: a multinational long term study of resource utilisation in Europe. *Br J Ophthalmol*. 2005;89:1245-1249.
53. Schwartz GF, Tan J, Kotak S. Hyperemia-associated costs of medication changes in glaucoma patients treated initially with prostaglandin analogs. *J Ocul Pharmacol Ther*. 2009;25:555-561.

54. Fiscella RG, Lee J, Davis EJ, Walt J. Cost of illness of glaucoma: a critical and systematic review. *Pharmacoeconomics*. 2009;27:189-198.
55. Clarke J, FR; Trishal B; Peng Tee Khaw. The Role of Surgical Intervention in Reducing Costs. *Glaucoma Today*. 2011;3.
56. Kass MA, Heuer DK, Higginbotham EJ, Johnson CA, Keltner JL, Miller JP et al. The Ocular Hypertension treatment study. A randomized trial determines that topical hypotensive medication delays or prevents the onset of POAG. *Arch Ophthalmol*. 2002;120:701-703.
57. Khouri AS, Realini T. Used of fixed-dose combination drugs for the treatment of Glaucoma *Drugs Aging*. 2007;24:1007-1016.
58. Zimmerman T. Topical ophthalmic beta blockers: a comparative review. *J Ocul Pharmacol*. 1993;9:373-384.
59. Wandel T, Charap AD, Lewis RA, Partamian L, Cobb S, Lue JC et al. Glaucoma treatment with once-daily levobunolol. *Am J Ophthalmol*. 1986;15:101:298-304.
60. Rakofsky SI, Lazar M, Almog Y, LeBlanc RP, Mann C, Orr A et al. Efficacy and safety of once-daily levobunolol for glaucoma therapy. *Can J Ophthalmol*. 1989;24:2-6.
61. Kendall K, Mundorf T, Nardin G, Zimmerman TJ, Hesse R, Lavin P. Tolerability of timolol and betaxolol in patients with chronic open-angle glaucoma. *Clin Ther*. 1987;9:651-655.
62. Airaksinen PJ, Valle O, Takki KK, Klemetti A. Timolol treatment of chronic open-angle glaucoma and ocular hypertension. A 2.5-year multicenter study. *Graefes Arch Clin Exp Ophthalmol*. 1982;219:68-71.
63. Herreras JM, Pastor JC, Calonge M, Asensio VM. Ocular surface alteration after long term treatment with an antiglaucomatous drug. *Ophthalmology*. 1992;99:1082-1088.
64. Van Buskirk EM. Adverse reactions from timolol administration. *Ophthalmology*. 1980;87:447-450.
65. Van Buskirk EM. Corneal anesthesia after timolol maleate therapy. *Am J Ophthalmol*. 1979;88:739-743.
66. Broadway DC, Grierson I, O'Brien C, Hitchings RA. Adverse effects of topical antiglaucoma medication. II. The outcome of filtration surgery. *Arch Ophthalmol*. 1994;112:1446-1454.
67. Baudouin C, Liang H, Hamard P, Riancho L, Creuzot-Garcher C, Warnet JM et al. The ocular surface of glaucoma patients treated over the long term expresses inflammatory markers related to both T-helper 1 and T-helper 2 pathways. *Ophthalmology*. 2008;115:109-115.
68. Liang H, Baudouin C, Hamard P, Creuzot-Garcher C, Warnet JM, Brignole-Baudouin F. Activation des voies TH1/TH2 détectée par l'expression de CCR4 et CCR5 sur la surface oculaire de patients glaucomateux traités au long cours. *J Fr Ophtalmol*. 2006;29:121-126.
69. Baudouin C, Hamard P, Liang H, Creuzot-Garcher C, Bensoussan L, Brignole F. Conjunctival epithelial cell expression of interleukins and inflammatory markers in glaucoma patients treated over the long term. *Ophthalmology*. 2004;111:2186-2192.
70. Schuman JS, Horwitz B, Choplin NT, David R, Albracht D, Chen K. A 1-year study of brimonidine twice daily in glaucoma and ocular hypertension. A controlled randomized, multicenter clinical trial. Chronic Brimonidine Study Group. *Arch Ophthalmol*. 1997;115:847-852.

71. Schuman JS. Clinical experience with brimonidine 0.2% and timolol 0.5% in glaucoma and ocular hypertension. *Surv Ophthalmol.* 1996;41 Suppl 1:27-37.
72. Watts P, Hawksworth N. Delayed hypersensitivity to brimonidine tartrate 0.2% associated with high intraocular pressure. *Eye (Lond).* 2002;16:132-135.
73. Shin DH, Glover BK, Cha SC, Kim YY, Kim C, Nguyen KD. Long-term brimonidine therapy in glaucoma patients with apraclonidine allergy. *Am J Ophthalmol.* 1999; 127:511-515.
74. Arranz Márquez E, Teus Guezala MA, Canseco González F. Efectos respiratorios del latanoprost en pacientes con enfermedad pulmonar obstructiva crónica (EPOC). *Arch Soc Esp Oftalmol.* 2002;77:553-558.
75. Guglielminetti E, Barabino S, Monaco M, Mantero S, Rolando MJ. HLA-DR expression in conjunctival cells after latanoprost. *Ocul Pharmacol Ther.* 2002;18:1-9.
76. Kaufman HE, Varnell ED, Thompson HW. Latanoprost increases the severity and recurrence of herpetic keratitis in the rabbit. *Am J Ophthalmol.* 1999;127:531-536.
77. Gordon YJ, Yates KA, Mah FS, Romanowski EG. The effects of Xalatan on the recovery of ocular herpes simplex virus type 1 (HSV-1) in the induced reactivation and spontaneous shedding rabbit models. *J Ocul Pharmacol Ther.* 2003;19:233-245.
78. Ekatomatis P. Herpes simplex dendritic keratitis after treatment with latanoprost for primary open angle glaucoma. *Br J Ophthalmol.* 2001; 85:1008-1009.
79. Morales J, Shihab ZM, Brown SM, Hodges MR. Herpes simplex virus dermatitis in patients using latanoprost. *Am J Ophthalmol.* 2001;132:114-116.
80. Asensio Sánchez VM. Queratitis corneal recurrente asociada al uso de latanoprost. *Arch Soc Esp Oftalmol.* 2001;76:277.
81. Dios Castro E, Maquet Dusart JA. Queratitis herpética recurrente asociada al uso de latanoprost. *Arch Soc Esp Oftalmol.* 2000;75:775-778.
82. Ornek K, Onaran Z, Turgut Y. Anterior uveitis associated with fixed-combination latanoprost and timolol. *Can J Ophthalmol.* 2008;43:727-728.
83. Ramasamy B, Quah S, Sahni JN, Palimar P. Bilateral severe fibrinous anterior uveitis - an unusual complication of pamidronate therapy exacerbated by topical latanoprost. *J Ocul Pharmacol Ther.* 2007;23:513-515.
84. Cellini M, Caramazza R, Bonsanto D, Bernabini B, Campos EC. Prostaglandin analogs and blood-aqueous barrier integrity: a flare cell meter study. *Ophthalmologica.* 2004;218:312-317.
85. Markomichelakis NN, Kostakou A, Halkiadakis I, Chalkidou S, Papakonstantinou D, Georgopoulos G. Efficacy and safety of latanoprost in eyes with uveitic glaucoma. *Graefes Arch Clin Exp Ophthalmol.* 2009;247:775-780.
86. Moroi SE, Gottfredsdottir MS, Schteingart MT, Elnor SG, Lee CM, Schertzer RM et al. Cystoid macular edema associated with latanoprost therapy in a case series of patients with glaucoma and ocular hypertension. *Ophthalmology.* 1999;106:1024-1029.
87. Halpern DL, Pasquale LR. Cystoid macular edema in aphakia and pseudophakia after use of prostaglandin analogs. *Semin Ophthalmol.* 2002;17:181-186.
88. Altıntaş O, Yüksel N, Karabaş VL, Demirci G. Cystoid macular edema associated with latanoprost after uncomplicated cataract surgery. *Eur J Ophthalmol.* 2005;15: 158-161.
89. Jäger M, Jonas JB. Cystoid macular edema associated with latanoprost therapy in a

- pseudophakic vitrectomized patient after removal of silicone oil endotamponade. *Eur J Ophthalmol.* 2003;13:221-222.
90. Chou SY, Chou CK, Kuang TM, Hsu WM. Incidence and severity of iris pigmentation on latanoprost-treated glaucoma eyes. *Eye (Lond).* 2005;19:784-787.
91. Arranz-Márquez E, Teus MA. Effect of age on the development of a latanoprost-induced increase in iris pigmentation. *Ophthalmology.* 2007;114:1255-1258.
92. Nuzzi R, Finazzo C, Cerruti A. Adverse effects of topical antiglaucomatous medications on the conjunctiva and the lachrymal response. *Int Ophthalmol.* 1998; 22:31-35.
93. Furrer P, Berger J, Mayer JM, Gurny R. Étude comparative de la tolérance oculaire de 3 spécialités à base de timolol : influence du conservateur sur la tolérance oculaire. *J Fr Ophtalmol.* 2001; 24:13-19.
94. Malvitte L, Montange T, Vejux A, Baudouin C, Bron AM, Creuzot-Garcher C, Lizard G. Measurement of inflammatory cytokines by multicytokine assay in tears of patients with glaucoma topically treated with chronic drugs. *Br J Ophthalmol.* 2007;91:29-32.
95. Chou A, Hori S, Takase M. Ocular toxicity of beta-blockers and benzalkonium chloride in pigmented rabbits: electrophysiological and morphological studies. *Jpn J Ophthalmol.* 1985;29:13-23.
96. Goto Y, Ibaraki N, Miyake K. Human lens epithelial cell damage and stimulation of their secretion of chemical mediators by benzalkonium chloride rather than latanoprost and timolol. *Arch Ophthalmol.* 2003;121:835-839.
97. Brignole-Baudouin F, Riancho L, Liang H, Baudouin C. Comparative in vitro toxicology study of travoprost polyquad-preserved, travoprost BAK-preserved, and latanoprost BAK-preserved ophthalmic solutions on human conjunctival epithelial cells. *Curr Eye Res.* 2011; 36:979-988.
98. Jay JL, Allan D. The benefit of early trabeculectomy versus conventional management in primary open angle glaucoma relative to severity of disease. *Eye* 1989;3:528-535.
99. Schwartz GF, Quigley HA. Adherence and persistence with glaucoma therapy. *Surv Ophthalmol.* 2008;53;Suppl 1:57-68.
100. Djafari F, Lesk MR, Harasymowycz PJ, Desjardins D, Lachaine J. Determinants of adherence to glaucoma medical therapy in a long-term patient population. *J Glaucoma.* 2009;18:238-243.
101. Wishart PK. Trabeculectomy is not the best surgical option for glaucoma. *Eye (Lond).* 2008;22:603-606.
102. Duke Elder S. *System of Ophthalmology (Vol XI)*. EDICION London: Henry Kimpton; 1969.
103. Mermoud A, Shaarawy T. *Non penetrating glaucoma surgery*. London: Martin Dunitz; 2001.
104. Terson A. Les premiers observateurs de la dureté de l'oeil dans le glaucome. *Arch d'Ophthalmol (Paris)*. 1970;27:625-630.
105. Graefe AV. Über die Iridectomie bei Glaukoma und über glaucomatosen prozes. *Arch.F.Ophthal.* 1857;3:456.
106. De Wecker L. La sclerectomie interne. *Ann Oculist.* 1895;133:95-109.
107. Lagrange F. Nouveau traitement du glaucome chronique simple: iridectomie et sclerectomie combines. *Ann Ocul.* 1907;8:243-313.
108. Holth S. Iridencleisis antiglaucomatosa. *Ann Oculist.* 1908;137:345-375.

109. Heine L. Die Cyklodialyse, eine neue glaukom operation. *Dtsch Med Wschr.* 1905;31:824.
110. Elliot RH. A preliminary note on a new operative procedure for the establishment of a filtering cicatrix in the treatment of glaucoma. *Ophthalmoscope.* 1909;7:804-806.
111. Scheie HG. Retraction of sclera wound edges as a fistulizing procedures for glaucoma. *Am J. Ophthalmol.* 1958;45:220-229.
112. Harms H, Dannheim R. Epicritical consideration of 300 cases of trabeculectomy ab externo. *Trans Ophthal Soc UK.* 1969;88:491-499.
113. Sugar HS. Experimental trabeculectomy in glaucoma. *Am J Ophthalmol.* 1961;51: 623-627.
114. Cairns JE. Trabeculectomy. Preliminary report of a new method. *Am J Ophthalmol.* 1968;66:673-679.
115. Cairns JE. Trabeculectomy: A surgical method of reducing intra-ocular pressure in chronic simple glaucoma without sub-conjunctival drainage of aqueous humour. *Trans Ophthalmol Soc UK.* 1969;88:231-233.
116. Krasnov MM. Externalization of Schlemm's canal (Sinusotomy) in glaucoma. *Br. J.Ophthal.* 1968; 52;157-161.
117. Zimmerman TJ, Kooner KS, Ford V. Effectiveness of non penetrating in aphakic patients with glaucoma, *Ophthalmic Surg.* 1984;15:49-50.
118. Kozlov V, Bagrov S.N, Anisimova SY. Deep sclerectomy with collagen. *Eye Microsurg.* 1990;3:44-46.
119. Watson PG, Jakeman C, Ozturk M, Barnett MF, Barnett F, Khaw KT. The complications of trabeculectomy (a 20-year follow-up) *Eye (Lond).* 1990; 4:425-38.
120. Walker WM, Kanagasundaram CR. Surgery of the canal of Schlemm. *Trans Ophthalmol Soc UK.* 1964;84:427-42.
121. Ambresin A, Shaarawy T, Mermoud A. Deep sclerectomy with collagen implant in one eye compared with trabeculectomy in the other eye of the same patient. *J Glaucoma.* 2002;11:214-220.
122. Cillino S, Di Pace F, Casuccio A, Calvaruso L, Morreale D, Vadalà M et al. Deep sclerectomy versus punch trabeculectomy with and without phacoemulsification: a randomised clinical trial. *J Glaucoma.* 2004;13:500-506.
123. Hamel M, Shaarawy T, Mermoud A. Deep sclerectomy with collagen implant in patients with glaucoma and high myopia. *J Cataract Refract Surg.* 2001;27:1410-1417.
124. Karlen ME, Sanchez E, Schnyder C, Sickenberg M, Mermoud A. Deep sclerectomy with collagen implant: medium term results. *Br J Ophthalmol.* 1999;83:6-11.
125. Mendrinos E, Mermoud A, Shaarawy T. Nonpenetrating glaucoma surgery. *Surv Ophthalmol.* 2008;53:592-630.
126. Rebolleda Fernández G, Muñoz Negrete F. Manejo postoperatorio de la cirugía filtrante y sus complicaciones. Madrid: Allergan SA; 2001.
127. Arcos D, Pérez del Real, Vallet-Regi M. A novel bioactive and magnetic biphasic material. *Biomaterials.* 2002;23:2151-2158.
128. Moreno-López M, Pérez-Álvarez MJ. Control tensional a corto y medio plazo de facoesclerectomía profunda no perforante sin implante escleral ni antimetabolito. *Arch Soc Esp Oftalmol.* 2006;81:93-100.

129. Muñoz Negrete F, Rebolleda Fernández G. Implantes en cirugía no perforante del glaucoma *Studium Ophthalmologicum* 2007, XXV, (4). Disponible en <http://www.of-talmo.com/studium/studium2007/stud07-4/studium-4-2007>.
130. Ye W, Sun J, Zhong Y. Implication of non-perforating deep sclerectomy with amniotic membrane implantation for primary open-angle glaucoma. *Yan Ke Xue Bao* 2002;18:76-79.
131. Devloo S, Deghislage C, Van Malderen L, Goethals M, Zeyen T. Non-penetrating deep sclerectomy without or with autologous scleral implant in open-angle glaucoma: medium-term results. *Graefes Arch Clin Exp Ophthalmol* 2005; 243:1206-1212.
132. Wevill MT, Meyer D, Van AE. A pilot study of deep sclerectomy with implantation of chromic suture material as a collagen implant: medium-term results. *Eye (London)* 2005;19:549-554.
133. Shin IH, Nah YS, Hong YJ, Kim CY. Comparison of surgical outcomes between small collagen and chromic catgut implants in deep sclerectomy. *Korean J Ophthalmol* 2002;16:75-81.
134. Folch Ramos J, Castanera de Molina F. Esclerectomía profunda no perforante con implante de PDS. *Annals d'Oftalmologia*. 2006;14:30-34.
135. Chiou AG, Mermoud A, Underdahl JP, Schnyder C. An ultrasound biomicroscopic study of eyes after deep sclerectomy with collagen implant. *Ophthalmology*. 1998;105:746-750.
136. Galassi F, Giambene B. Deep sclerectomy with SkGel implant: 5-year results. *J Glaucoma*. 2008;17:52-56.
137. Contreras I, Noval S, Muñoz-Negrete FJ, Rebolleda G, García-Feijóo J, de la Cámara J. Biomicroscopía ultrasónica en esclerectomía profunda no perforante con un nuevo implante. *Arch Soc Esp Oftalmol*. 2006;81:445-450.
138. Ates H, Uretmen O, Andaç K, Azarsiz SS. Deep sclerectomy with a nonabsorbable implant (T-Flux): preliminary results. *Can J Ophthalmol*. 2003;38:482-488.
139. Roy S, Thi HD, Feusier M, Mermoud A. Crosslinked sodium hyaluronate implant in deep sclerectomy for the surgical treatment of glaucoma. *Eur J Ophthalmol*. 2012;22:67-73.
140. Stürmer J, Mermoud A, Sunaric Mégevand G. Trabeculectomy with mitomycin C supplemented with cross-linking hyaluronic acid: a pilot study. *Klin Monbl Augenheilkd*. 2010;227:273-276.
141. Mansouri K, Shaarawy T, Wedrich A, Mermoud A. Comparing polymethylmethacrylate implant with collagen implant in deep sclerectomy: a randomized controlled trial. *J Glaucoma*. 2006;15:264-270.
142. Codreanu A, Tran HV, Wiaux C, Mansouri K, Roy S, Mermoud A et al. In vivo study comparing an X-shaped polymethylmethacrylate and a cylindrical collagen implant for deep sclerectomy. *Clin Experiment Ophthalmol*. 2011;39:135-41.
143. Leszczynski R, Stodolak E, Wieczorek J, Orłowska-Heitzman J, Gumula T, Blazewicz S. In vivo biocompatibility assessment of (PTFE-PVDF-PP) terpolymer-based membrane with potential application for glaucoma treatment. *J Mater Sci Mater Med*. 2010;21:2843-2851.
144. Melamed S, Simon G, Goldenfeld M. Efficacy and safety of gold micro shunt implantation to the supraciliary space in patients with glaucoma: a pilot study. *Arch Ophthalmol*. 2009;127:264-269.

145. Figus M, Lazzeri S, Fogagnolo P, Iester M, Martinelli P, Nardi M. Supraciliary shunt in refractory glaucoma. *Br J Ophthalmol*. 2011;95:1537-1541.
146. Agnifili L, Costagliola C, Figus M, Iezzi G, Piattelli A, Carpineto P et al. Histological findings of failed gold micro shunts in primary open-angle glaucoma. *Graefes Arch Clin Exp Ophthalmol*. 2012; 250:143-149.
147. Mastropasqua L, Agnifili L, Ciancaglini M, Nubile M, Carpineto P, Fasanella V et al. In vivo analysis of conjunctiva in gold micro shunt implantation for glaucoma. *Br J Ophthalmol*. 2010;94:1592-1596.
148. Dow CT, de Venecia G. Transciliary filtration (Singh filtration) with the Fugo plasma blade. *Ann Ophthalmol* 2008;40:8-14.
149. Singh D, Singh K. Transciliary filtration using the Fugo Blade. *Ann Ophthalmol* 2002;34:183-187.
150. Stegmann R, Pienaar A, Miller D. Viscocanalostomy for open-angle glaucoma in black African patients. *J Cataract Refract Surg*. 1999;25:316-322.
151. Carassa RG. Surgical alternative to trabeculectomy. *Prog Brain Res*. 2008; 173: 255-261.
152. David VP, Kutty KG, Somasundaram N, Varghese AM. Five-year results of viscocanalostomy. *Eur J Ophthalmol*. 2008;18:417-422.
153. Shaarawy T, Nguyen C, Schnyder C, Mermoud A. Five year results of viscocanalostomy. *Br J Ophthalmol*. 2003;87:441-445.
154. Chai C, Loon SC. Meta-analysis of viscocanalostomy versus trabeculectomy in uncontrolled glaucoma. *J Glaucoma*. 2010;19:519-527.
155. Alp MN, Yarangumeli A, Koz OG, Kural G. NdYAG laser goniopuncture in viscocanalostomy: penetration in non-penetrating glaucoma surgery. *Int Ophthalmol*. 2010;30:245-252.
156. Stangos AN, Mavropoulos A, Leuenberger PM, Sunaric-Megevand G. The Effect of Learning Curve on the Surgical Outcome of Viscocanalostomy. *J Glaucoma*. 2012;21:408-414.
157. Lewis RA, Von Wolff K, Tetz M, Korber N, Kearney JR, Shingleton B et al. Canaloplasty: circumferential viscodilation and tensioning of Schlemm's canal using a flexible microcatheter for the treatment of open-angle glaucoma in adults: interim clinical study analysis. *J Cataract Refract Surg*. 2007; 33:1217-1226.
158. Lewis RA, Von Wolff K, Tetz M, Korber N, Kearney JR, Shingleton B et al. Canaloplasty: circumferential viscodilation and tensioning of Schlemm canal using a flexible microcatheter for the treatment of open-angle glaucoma in adults: two-year interim clinical study results. *J Cataract Refract Surg*. 2009;35:814-824.
159. Shingleton B, Tetz M, Korber N. Circumferential viscodilation and tensioning of Schlemm canal (canaloplasty) with temporal clear corneal phacoemulsification cataract surgery for open-angle glaucoma and visually significant cataract: one-year results. *J Cataract Refract Surg*. 2008;34:433-440.
160. Bull H, von Wolff K, Körber N, Tetz M. Three-year canaloplasty outcomes for the treatment of open-angle glaucoma: European study results. *Graefes Arch Clin Exp Ophthalmol*. 2011;249(10):1537-1545.
161. Lewis RA, Von Wolff K, Tetz M, Koerber N, Kearney JR, Shingleton BJ et al. Canaloplasty: Three-year results of circumferential viscodilation and tensioning of

- Schlemm canal using a microcatheter to treat open-angle glaucoma. *J Cataract Refract Surg.* 2011;37:682-690.
162. Wamsley S, Moster MR, Rai S, Alvim HS, Fontaranosa J. Results of the use of the Ex-PRESS miniature glaucoma implant in technically challenging, advanced glaucoma cases: a clinical pilot study. *Am J Ophthalmol.* 2004;138:1049-1051.
 163. Dahan E, Carmichael TR. Implantation of a miniature glaucoma device under a scleral flap. *J Glaucoma.* 2005;14:98-102.
 164. Maris PJ Jr, Ishida K, Netland PA. Comparison of trabeculectomy with Ex-PRESS miniature glaucoma device implanted under scleral flap. *J Glaucoma.* 2007;16:14-19.
 165. Bissig A, Feusier M, Mermoud A, Roy S. Deep sclerectomy with the Ex-PRESS X-200 implant for the surgical treatment of glaucoma. *Int Ophthalmol.* 2010; 30:661-668.
 166. Traverso CE, De Feo F, Messas-Kaplan A. Long term effect on IOP of a stainless steel glaucoma drainage implant (Ex-PRESS) in combined surgery with phacoemulsification. *Br J Ophthalmol.* 2005;89:425-429.
 167. Rivier D, Roy S, Mermoud A. Ex-PRESS R-50 miniature glaucoma implant insertion under the conjunctiva combined with cataract extraction. *J Cataract Refract Surg.* 2007;33:1946-1952.
 168. Gindroz F, Roy S, Mermoud A, Schnyder C. Combined Ex-PRESS LR-50/IOL implantation in modified deep sclerectomy plus phacoemulsification for glaucoma associated with cataract. *Eur J Ophthalmol.* 2011;21:12-19.
 169. Spiegel D, Garcia-Feijoo J, García-Sánchez J, Lamielle H. Coexistent primary open-angle glaucoma and cataract: preliminary analysis of treatment by cataract surgery and the iStent trabecular micro-bypass stent. *Adv Ther.* 2008;25:453-464.
 170. Spiegel D, Wetzell W, Neuhann T. Coexistent primary open-angle glaucoma and cataract: interim analysis of a trabecular micro-bypass stent and concurrent cataract surgery. *Eur J Ophthalmol.* 2009;19:393-399.
 171. Minckler DS, Baerveldt G, Alfaro MR, Francis BA. Clinical results with the Trabectome for treatment of open-angle glaucoma. *Ophthalmology.* 2005;112:962-967.
 172. Minckler D, Baerveldt G, Ramírez MA. Clinical results with the Trabectome, a novel surgical device for treatment of open-angle glaucoma. *Trans Am Ophthalmol Soc.* 2006;104:40-50.
 173. Francis BA, Minckler D, Dustin L. Trabectome Study Group. Combined cataract extraction and trabeculectomy by the internal approach for coexisting cataract and open-angle glaucoma: initial results. *J Cataract Refract Surg.* 2008;34:1096-1103.
 174. Pavlin CJ, Harasiewicz K, Sherar MD, Foster FS. Clinical use of ultrasound biomicroscopy. *Ophthalmology.* 1991;98:287-295.
 175. Pavlin CJ, Foster FS. Ultrasound biomicroscopy in glaucoma. *Acta Ophthalmol Suppl.* 1992;(204):7-9.
 176. Sánchez-Salorio M, García-Feijóo J, Pazos J, González B. *Biomicroscopía ultrasónica en oftalmología.* Madrid: Tecnimedia; 1998
 177. Yamamoto T, Sakuma T, Kitazawa Y. An ultrasound biomicroscopic study of filtering blebs after mitomycin C trabeculectomy. *Ophthalmology.* 1995;102:1770-1776.
 178. Chiou AG, Mermoud A, Hédiguer SE, Schnyder C, Faggioni R. Ultrasound biomicroscopy of eyes undergoing deep sclerectomy with collagen implant. *Br J Ophthalmol.* 1996;80:541-544.

179. García JP, Rosen RB. Anterior segment imaging: optical coherence tomography versus ultrasound biomicroscopy. *Ophthalmic Surg Lasers Imaging*. 2008;39:476-478.
180. Development Core Team (2011): A language and environment for statistical computing. R Foundation for Statistical Computing, Vienna, Austria. Disponible en <http://www.R-project.org/>
181. Bonilla R, Loscos J, Valldeperas X, Parera MÀ, Sabala A. Supraciliary hema implant in combined deep sclerectomy and phacoemulsification: one year results. *Open Ophthalmol J*. 2012;6:59-62.
182. Bissig A, Rivier D, Zaninetti M, Shaarawy T, Mermoud A, Roy S. Ten years follow-up after deep sclerectomy with collagen implant. *J Glaucoma*. 2008;17:680-686.
183. Mousa AS. Preliminary evaluation of nonpenetrating deep sclerectomy with autologous scleral implant in open-angle glaucoma. *Eye (Lond)*. 2007;21:1234-1238.
184. Studený P, Koliášová L, Siveková D, Vránová J, Kuchynka P. Long term efficiency of a deep sclerectomy with T-flux implant. *Cesk Slov Oftalmol*. 2011;67:7-11.
185. Mansouri K, Tran HV, Ravinet E, Mermoud A. Comparing deep sclerectomy with collagen implant to the new method of very deep sclerectomy with collagen implant: a single-masked randomized controlled trial. *J Glaucoma*. 2010;19:24-30.
186. Leszczyński R, Gierek-Ciaciura S, Formińska-Kapuścik M, Mrukwa-Kominek E, Rokita-Wala I. Nonpenetrating very deep sclerectomy with reticulated hyaluronic acid implant in glaucoma treatment. *Med Sci Monit*. 2008;14:86-89.
187. Figus M, Bartolomei MP, Lazzeri S, Nardi M. Very deep sclerectomy. *J Glaucoma*. 2011;20:67.
188. Lachkar Y, Neverauskiene J, Jeanteur-Lunel MN, Gracies H, Berkani M, Ecoffet M, et al. Nonpenetrating deep sclerectomy: a 6-year retrospective study. *Eur J Ophthalmol*. 2004;14:26-36.
189. Ravinet E, Bovey E, Mermoud A. T-Flux implant versus Healon GV in deep sclerectomy. *J Glaucoma*. 2004;13:46-50.
190. Suominen S, Harju M, Ihanamäki T, Vesti E. The effect of deep sclerectomy on intraocular pressure of normal-tension glaucoma patients: 1-year results. *Acta Ophthalmol*. 2010;88:27-32.
191. Mendrinos E, Mansouri K, Mermoud A, Shaarawy T. Long-term results of deep sclerectomy with collagen implant in exfoliative glaucoma. *J Glaucoma*. 2009;18:361-367.
192. Sarodia U, Shaarawy T, Barton K. Non penetrating glaucoma surgery: a critical evaluation. *Curr Opin Ophthalmol*. 2007;18:152-158
193. Shaarawy T, Mansouri K, Schnyder C, Ravinet E, Achache F, Mermoud A. Long-term results of deep sclerectomy with collagen implant. *J Cataract Refract Surg*. 2004;30:1225-1231.
194. Mermoud A, Karlen ME, Schnyder CC, Sickenberg M, Chiou AG, Hédiguer SE et al. Nd:Yag goniopuncture after deep sclerectomy with collagen implant. *Ophthalmic Surg Lasers*. 1999;30:120-125.
195. Vuori ML. Complications of Neodymium: YAG laser goniopuncture after deep sclerectomy. *Acta Ophthalmol Scand*. 2003;81:573-576.
196. Anand N, Pilling R. NdYAG laser goniopuncture after deep sclerectomy: outcomes. *Acta Ophthalmol*. 2010;88:110-115.
197. Shaarawy T, Flammer J, Smits G, Mermoud A. Low first postoperative day intraocu-

- lar pressure as a positive prognostic indicator in deep sclerectomy. *Br J Ophthalmol*. 2004;88:658-661.
198. Mansouri K, Mendrinós E, Shaarawy T, Dosso A. Visualization of the trabeculo-Desemet membrane in deep sclerectomy after Nd:YAG goniopuncture: an in vivo confocal microscopy study. *Arch Ophthalmol*. 2011;129:1305-1310.
199. Leszczyński R, Formińska-Kapuścik M, Bubata-Stachowicz B, Mrukwa-Kominek E, Filipek E et al. Nonpenetrating very deep sclerectomy with hyaluronic acid implant vs trabeculectomy a 2-year follow-up. *Graefes Arch Clin Exp Ophthalmol*. 2012;250:1835-1841
200. Grieshaber MC, Schoetzau A, Flammer J, Orgül S. Postoperative microhyphema as a positive prognostic indicator in canaloplasty. *Acta Ophthalmol*. 2011;9. doi: 10.1111/j.1755-3768.2011.02293.
201. Koch JM, Heiligenhaus A, Heinz C. Canaloplasty and transient anterior chamber haemorrhage. A prognostic factor?. *Klin Monbl Augenheilkd*. 2011;228:465-467.
202. Moreno-Montañés J, Rebolleda G, Muñoz-Negrete FJ. Prognostic value of gonioscopy after deep sclerectomy. *Eur J Ophthalmol*. 2007;17:702-708.
203. Kim CY, Hong YJ, Seong GJ, Koh HJ, Kim SS. Iris synechia after laser goniopuncture in a patient having deep sclerectomy with a collagen implant. *J Cataract Refract Surg*. 2002;28:900-902.
204. Delarive T, Rossier A, Rossier S, Ravinet E, Shaarawy T, Mermoud A. Aqueous dynamic and histological findings after deep sclerectomy with collagen implant in an animal model. *Br J Ophthalmol*. 2003;87:1340-1344.
205. Moreno-Montañés J, Rodríguez-Conde R. Bleeding during gonioscopy after deep sclerectomy. *J Glaucoma*. 2003;12:427-429.
206. Maestrini HA, Cronemberger S, Matoso HD, Reis JR, Mérula RV, Filho AD et al. Late needling of flat filtering blebs with adjunctive mitomycin C: efficacy and safety for the corneal endothelium. *Ophthalmology*. 2011;118:755-762.
207. Coote MA, Gupta V, Vasudevan S, Crowston JG. Posterior revision for failed blebs: long-term outcomes. *J Glaucoma*. 2010;20:377-382.
208. Perucho-Martínez S, Gutiérrez-Díaz E, Montero-Rodríguez M, Mencía-Gutiérrez E, Lago-Llinás. Repermeabilización mediante revisión con aguja, de ampolla de filtración con fracaso tardío tras cirugía de glaucoma. *Arch Soc Esp Oftalmol*. 2006; 81:517-522.
209. Shetty RK, Wartluft L, Moster MR. Slit-lamp needle revision of failed filtering blebs using high-dose mitomycin C. *J Glaucoma*. 2005;14:52-56.
201. Gutiérrez-Ortiz C, Cabarga C, Teus MA. Prospective evaluation of preoperative factors associated with successful mitomycin C needling of failed filtration blebs. *J Glaucoma*. 2006;15:98-102.
211. Anand N. Deep sclerectomy with mitomycin C for glaucoma secondary to uveitis. *Eur J Ophthalmol*. 2011;21:708-714.
212. Anand N, Wechsler D. Deep sclerectomy with mitomycin C in eyes with failed glaucoma surgery and pseudophakia. *Eye (Lond)*. 2012;26:70-79.
214. Argus WA. Ocular hypertension and central corneal thickness. *Ophthalmology*. 1995;102:1810-1812.
215. Iester M, Mete M, Figus M, Frezzotti P. Incorporating corneal pachymetry into the management of glaucoma. *J Cataract Refract Surg*. 2009; 35:1623-1628.

216. Brandt JD. Corneal thickness in glaucoma screening, diagnosis, and management. *Curr Opin Ophthalmol*. 2004;15:85-89.
217. Shah S, Laiquzzaman M, Mantry S, Cunliffe I. Ocular response analyser to assess hysteresis and corneal resistance factor in low tension, open angle glaucoma and ocular hypertension. *Clin Experiment Ophthalmol*. 2008;36:508-513.
218. Hager A, Loge K, Schroeder B, Füllhas MO, Wiegand W. Effect of central corneal thickness and corneal hysteresis on tonometry as measured by dynamic contour tonometry, ocular response analyzer, and Goldmann tonometry in glaucomatous eyes. *J Glaucoma*. 2008;17:361-5. Erratum in: *J Glaucoma*. 2008;17:604.
219. Touboul D, Roberts C, Kérautret J, Garra C, Maurice-Tison S, Saubusse E et al. Correlations between corneal hysteresis, intraocular pressure, and corneal central pachymetry. *J Cataract Refract Surg*. 2008;34:616-622.
220. Pensyl D, Sullivan-Mee M, Torres-Monte M, Halverson K, Qualls C. Combining corneal hysteresis with central corneal thickness and intraocular pressure for glaucoma risk assessment. *Eye (Lond)*. 2012;10:1349-1356
221. Johnson TV, Toris CB, Fan S, Camras CB. Effects of central corneal thickness on the efficacy of topical ocular hypotensive medications. *J Glaucoma*. 2008;17:89-99.
222. Gulati V, Ghatge DA, Camras CB, Toris CB. Correlations between parameters of aqueous humor dynamics and the influence of central corneal thickness. *Invest Ophthalmol Vis Sci*. 2011;16:52:920-926.
223. Roberts KF, Artes PH, O'Leary N, Reis AS, Sharpe GP, Hutchison DM et al. Peripapillary Choroidal Thickness in Healthy Controls and Patients With Focal, Diffuse, and Sclerotic Glaucomatous Optic Disc Damage. *Arch Ophthalmol*. 2012 1;130:980-986
224. Braunsman C, Hammer CM, Rheinlaender J, Kruse FE, Schäffer TE, Schlötzer-Schrehardt U. Evaluation of lamina cribrosa and peripapillary sclera stiffness in pseudoexfoliation and normal eyes by atomic force microscopy. *Invest Ophthalmol Vis Sci*. 2012;17:53:2960-2967.
225. Iomdina EN, Ignateva N, Danilov NA, Arutiunian LL, Kiseleva OA, Nazarenko LA. Biochemical, structural and biomechanical features of human scleral matrix in primary open-angle glaucoma. *Vestn Oftalmol*. 2011;127:10-14
226. Coudrillier B, Tian J, Alexander S, Myers KM, Quigley HA, Nguyen TD. Biomechanics of the human posterior sclera: age and glaucoma-related changes measured using inflation testing. *Invest Ophthalmol Vis Sci*. 2012;2;53:1714-1728.
227. Stefan C, Nenciu A, Malcea C, Tebeanu E. Axial length of the ocular globe and hypotensive effect in glaucoma therapy with prostaglandin analogs. *Oftalmologia*. 2005;49:47-50.
228. Arranz-Márquez E, Teus MA. Relation between axial length of the eye and hypotensive effect of latanoprost in primary open angle glaucoma. *Br J Ophthalmol*. 2004;88:635-637.
229. Anderson OA, Jackson TL, Singh JK, Hussain AA, Marshall J. Human transscleral albumin permeability and the effect of topographical location and donor age. *Invest Ophthalmol Vis Sci*. 2008;49:4041-4045.
230. Liu HH, Xu L, Wang YX, Wang S, You QS. Prevalence and progression of myopic retinopathy in Chinese adults: The Beijing Eye Study. *Ophthalmology*. 2010;117:1763-1768.

231. Xu L, Wang YX, Wang S, Jonas JB. Definition of high myopia by parapapillary atrophy. The Beijing Eye Study. *Acta Ophthalmol.* 2010;88:350–351.
232. Cabrejas L. Biomicroscopía ultrasónica en esclerectomía profunda no perforante: correlación morfológico funcional tras un año de seguimiento. Tesis doctoral, Universidad de Alcalá 2010. Disponible en <http://dspace.uah.es/dspace/bitstream/handle/10017/9782/idem%20laura.pdf?sequence=1>
233. Mishima HK, Shoge K, Takamatsu M, Kiuchi Y, Tanaka J. Ultrasound biomicroscopic study of ciliary body thickness after topical application of pharmacologic agents. *Am J Ophthalmol.* 1996;121:319-321.
234. Marchini G, Ghilotti G, Bonadimani M, Babighian S. Effects of 0.005% latanoprost on ocular anterior structures and ciliary body thickness. *J Glaucoma.* 2003;12:295-300.
235. Becker B. The decline in aqueous secretion and outflow facility with age. *Am J Ophthalmol.* 1958;46:731-736
236. Gaasterland D, Kupfer C, Milton R, Ross K, Mc Cain L, MacLellan H. Studies of aqueous humour dynamics in man. VI. Effect of age upon parameters of intraocular pressure in normal human eyes. *Exp Eye Res.* 1978;26:651-656.
237. Croft MA, Oyen MJ, Gange SJ, Fisher MR, Kaufman PL. Aging effects on accommodation and outflow facility responses to pilocarpine in humans. *Arch Ophthalmol.* 1996;114:586-592.
238. Kazakova D, Roters S, Schnyder CC, Achache F, Jonescu-Cuypers C, Mermoud A et al. Ultrasound biomicroscopy images: long-term results after deep sclerectomy with collagen implant. *Graefes Arch Clin Exp Ophthalmol.* 2002;240:918-923.
239. Kronfeld PC. The mechanisms of filtering operations. *Trans Pac Coast Otoophthalmol Soc Annu Meet.* 1949;33:23-40.
240. Cantor LB, Mantravadi A, WuDunn D, Swamynathan K, Cortes A. Morphologic classification of filtering blebs after glaucoma filtration surgery: the Indiana Bleb Appearance Grading Scale. *J Glaucoma.* 2003;12:266-271.
241. Wells AP, Crowston JG, Marks J, Kirwan JF, Smith G, Clarke JC et al. A pilot study of a system for grading of drainage blebs after glaucoma surgery. *J Glaucoma.* 2004;13:454-460.
242. Mavranakas N, Mendrinou E, Shaarawy T. Postoperative IOP is related to intrascleral bleb height in eyes with clinically flat blebs following deep sclerectomy with collagen implant and mitomycin. *Br J Ophthalmol.* 2010;94:410-413.
243. Fernández-Buenaga R, Rebolledo G, Casas-Llera P, Muñoz-Negrete FJ, Pérez-López M. A comparison of intrascleral bleb height by anterior segment OCT using three different implants in deep sclerectomy. *Eye (Lond).* 2012;26:552-556.



Departament de Cirurgia
Universitat Autònoma de Barcelona
2012-2013